

**T.C.  
KASTAMONU ÜNİVERSİTESİ  
FEN BİLİMLERİ ENSTİTÜSÜ**

**İSTATİKSEL ALAN BİRLEŞTİRME KULLANARAK İNSAN  
RETİNA OPTİK DİSK BÖLÜTLEMESİ**

**Khalifa AB Khalifa NUSRAT**

**Danışman  
Jüri Üyesi  
Jüri Üyesi  
Jüri Üyesi  
Jüri Üyesi**

**Prof. Dr. Fatma KANDEMİRLİ  
Doç. Dr. Göksal BİLGİCİ  
Doç Dr. Murat Alper BAŞARAN  
Dr. Öğr. Üyesi Can Doğan VURDU  
Dr. Öğr. Üyesi Hakan Sezgin SAYINER**

**DOKTORA TEZİ  
MALZEME BİLİMİ VE MÜHENDİSLİĞİ ANA BİLİM DALI**

**KASTAMONU - 2018**

## TEZ ONAYI

**Khalifa AB Khalifa NUSRAT** tarafından hazırlanan "**İstatiksel Alan Birleştirme Kullanarak İnsan Retina Optik Disk Bölütlemesi**" adlı tez çalışması aşağıdaki jüri üyeleri önünde savunulmuş ve **oy birliği** ile Kastamonu Üniversitesi Fen Bilimleri Enstitüsü **Malzeme Bilimi ve Mühendisliği Ana Bilim Dalında DOKTORA TEZİ** olarak kabul edilmiştir.


Danışman Prof. Dr. Fatma KANDEMİRLİ  
Kastamonu Üniversitesi



Jüri Üyesi Doç. Dr. Göksal BİLGİCİ  
Kastamonu Üniversitesi




Jüri Üyesi Doç. Dr. Murat Alper BAŞARAN  
Alanya Alaeddin Keykubat Üniversitesi



Jüri Üyesi Dr. Öğr. Üyesi Can Dogan VURDU  
Kastamonu Üniversitesi



Jüri Üyesi Dr. Öğr. Üyesi Hakan Sezgin SAYİNER  
Adıyaman Üniversitesi



05/10/2018


Enstitü Müdürü Prof. Dr. Hasbi YAPRAK



## TAHHÜTNAME

Tez içindeki bütün bilgilerin etik davranış ve akademik kurallar çerçevesinde elde edilerek sunulduğunu ayrıca tez yazım kurallarına uygun olarak hazırlanan bu çalışmada bana ait olmayan her türlü ifade ve bilginin kaynağına eksiksiz atıf yapıldığını bildirir ve taahhüt ederim.

İmza  
Khalifa AB Khalifa NUSRAT



## ÖZET

### DOKTORA TEZİ

#### İSTATİKSEL ALAN BİRLEŞTİRME KULLANARAK İNSAN RETİNA OPTİK DİSK BÖLÜTLEMESİ

Khalifa AB Khalifa NUSRAT

Kastamonu Üniversitesi  
Fen Bilimleri Enstitüsü  
Malzeme Bilimi ve Mühendisliği Ana Bilim Dalı

Danışman: Prof. Dr. Fatma KANDEMİRLİ

Optik disk (OD) lokalizasyonu ve bölütlemesi, otomatik göz hastalığı taramasında oldukça önemlidir. Bu tezde, fundus görüntülerinde optik diskin yarı otomatik lokalizasyonu ve bölütlemesi için yeni, hızlı ve basit yinelemeli bir metod geliştirilmiştir. Ayrıca, bu yeni metodla, istatistiksel bölge birleştirme algoritması kullanılarak, optik diskin alanı belirlenmiştir. Geliştirilen yöntemde Matlab simülasyon modeliyle elde edilen verilerin, deneysel sonuçlarla uyumlu olduğu görülmüştür. Elde edilen sonuçlar OD'nin bölütlemesinin iyi bir doğruluğa sahip olduğunu göstermektedir. Görüntü bölütleme yöntemi, bir lezyon veya organın kantitatif ölçümlerini yapmak isteyen radyologlar ve cerrahlar için kullanılabilir en önemli bir araçtır. Bu tezde, İstatistiksel bölge birleştirme algoritmasına dayanan yeni bir otomatik bölütleme çerçevesi oluşturulmuştur. Önerilen yöntem bölge büyüme yöntemleri olarak kategorize edilebilir. Bu tez, insan retina optik disk hakkında gelişmiş geniş bilgi verirken, meydana gelebilecek en yaygın problemlerin çözümü için yeni bir otomasyon formatı geliştirmiştir. İnsan Retina Optik Diski üzerindeki görüntü bölütlemenin performansını ve etkinliğini arttırmak için yeni bir algoritma geliştirilmiştir. Klasik tekniklerin aksine bu yeni yöntem daha inovasyon, hızlı, hassasiyeti yüksek ve zaman açısından daha etkili sonuçlar vermiştir. İlk olarak OD konum adayları medyan filtresi ve Otsu yöntemi kullanılarak tanımlanmıştır. Optik diskin yerini bulduktan sonra bu bölgeye istatistiksel bölge birleştirme yöntemi uygulanmıştır. Algoritma ve hesaplamalar için MatLab versiyon 16 kullanılarak yapılmıştır. Bu çalışmadaki tüm retinal görüntüler kamu ve uluslararası *MESSDIOR* veri tabanından alınmıştır.

**Anahtar Kelimeler:** Optik disk, istatistiksel bölge birleşmesi, görüntü bölütleme.

**2018, 82 Sayfa**

**Bilim Kodu: 91**

## ABSTRACT

### Ph.D. Thesis

#### HUMAN RETINA OPTIC DISC SEGMENTATION USING STATISTICAL REGION MERGING

Khalifa AB Khalifa NUSRAT

Kastamonu University  
Institute of Science  
Department of Materials Science and Engineering

Supervisor: Prof. Dr. Fatma KANDEMİRLİ

Optic disc (OD) localization and segmentation are important tasks in automatic eye disease screening. In this thesis we presented a new, fast and simple iterative methodology for semi-automatic localization and segmentation of the optic disc in fundus images. Furthermore, this new method can find the area of optic disc using the statistical region merging algorithm. The proposed method uses Matlab programming languages for evaluation of algorithm. The performance of the proposed method compared with various methods in the literature, and the results are found convincing and efficient. The obtained results indicate that this method of the segmentation of OD has good accuracy. This thesis presents information about human retina optic disc and shows the most common problems that may happen on it. Moreover, in this thesis discuss deal with the symptoms of the diseases that may affect human eyes and how to detect these diseases. In addition, in this thesis we gave the previous techniques in image segmentation which were used before to capture and display the image for both diagnose and therapeutic purpose. In other words, we explained what the image processing, biomedical image processing, and the steps of image processing. Then we will discuss the most important step in image processing which is image segmentation, and the techniques have already been used before in image segmentation. Finally, a new technique or new algorithm has been proposed to address the disadvantages of the prior art and to improve the performance and efficiency of image segmentation on the Human Retina Optical Disc. In contrast to the classical techniques, this new method has more effective results with more insight, fast, high precision and more effective time. Initially, OD position candidates were identified using the median filter and the Otsu method. After locating the optical disc, statistical region joining method was applied to this region. For the algorithm and calculations, MatLab version 16 was used. All retinal images in this study were taken from the public and international MESSDIOR database.

**Key Words:** Optic disc, statistical region merging, image segmentation.

**2018, 82 Pages**

**Science Code: 91**

## TEŐEKKÜR

Öncelikle Prof. Dr. Fatma KANDEMİRLİ'ye bu arařtırmaya katkısından dolayı teőekkür etmek istiyorum. Aynı zamanda, bu arařtırma ile ilgili birçok ihtiyacın karşılanması için, Malzeme Bilimi ve Mühendisliđi Ana Bilim Dalı'nın öğretim görevlilerine teőekkür ederim. Doktora programına ve Kastamonu Üniversitesi'ndeki desteklerinden dolayı Libya Devleti'ne teőekkür ederim. Son olarak; Allah'a ve yardımlarından dolayı anneme teőekkür etmek istiyorum; Eőime ve aileme desteklerinden dolayı Őukranlarımı ifade etmek isterim. Umarım bu çalıřmanın sonuçları retina optik diskin bölütlenmesi ile ilgilenen ve gelecek çalıřmalarda yeni arařtırmalara katkıda bulunan kiřilere faydalı olacaktır.

Khalifa AB Khalifa NUSRAT  
Kastamonu, Ekim, 2018

# İÇİNDEKİLER

	<b>Sayfa</b>
ÖZET.....	vi
ABSTRACT .....	v
TEŞEKKÜR.....	vi
İÇİNDEKİLER .....	vii
SİMGELER VE KISALTMALAR DİZİNİ .....	ix
ŞEKİLLER DİZİNİ.....	x
TABLOLAR DİZİNİ .....	xii
1. GİRİŞ .....	1
1.1. Arka Plan.....	1
1.2. Biyomedikal Görüntü İşleme .....	2
1.3. Optik Disk Bölütlemesi .....	4
1.4. Birleşme Bölgesi .....	5
1.5. Görüntü Bölütleme .....	7
1.6. Glokom.....	11
1.7. Göz Anatomisi ve Fonksiyonu .....	12
1.8. Sorun Açıklaması .....	15
1.9. Tezin Amacı .....	16
2. LİTERATÜR TARAMASI.....	17
2.1. Arka Plan.....	17
2.1.1. Markov Rastgele Alan Görüntü Rekonstrüksiyonu.....	18
2.1.2. Bi-Histogram Eşitlemeyi Kullanarak ve Bağlı Bölgeleri Eşleştirerek Retina Görüntülerinde Optik Diskin Bölümlenmesi ...	19
2.1.3. K-ortalamalarını Kullanarak Retinal Fundus Görüntüsünden Optik Disk Bölütlemesi için Basit Bir Yöntem .....	20
2.1.4. İstatistiksel Bölge Birleştirme.....	21
2.1.5. Retinal Görüntü ile Optik Disk Bölütlemesi .....	23
2.1.6. Optik Disk Üzerindeki Yeni Damarların Saptanması .....	34
2.1.7. Lokalizasyon ve Bölütleme .....	34
3. MATERYAL VE YÖNTEM .....	40

3.1. Arka Plan.....	40
3.1.1. Görüntü İşleme .....	40
3.1.2. Görüntü Bölütleme .....	41
3.1.3. İstatistiksel Bölge Birleştirme.....	42
4. MATLAB SİMÜLASYONU VE DENEYSEL SONUÇLARI.....	46
4.1. Simülasyon Çalışması .....	46
4.2. Algoritma Parametrelerinin Değerlendirilmesi .....	48
4.3. Deneysel Sonuçlar .....	49
5. SONUÇ VE TARTIŞMA .....	52
6. SONUÇLAR .....	60
KAYNAKLAR .....	62
EKLER.....	66
EK 1. Retina Optik Disk Bölütlemesi Program Kodu .....	67
ÖZGEÇMİŞ .....	81

## SİMGELER VE KISALTMALAR DİZİNİ

CAD	Computer Aided Diagnosis (Bilgisayar destekli teşhis)
CNN	Convolutional Neural Network (Konvolüsyonel sinir ağı)
CT	Computed Tomography (Bilgisayarlı tomografi)
DR	Diabetic Rethinopathy (Diyabetik retinopati)
FN	False Negative (Yanlış negatif sayısı)
FOV	Field of View (Görüş alanı)
FP	False Positive (Yanlış pozitif sayısı)
MRI	Magnetic Resonance Imaging (Manyetik Rezonans Görüntüleme)
OD	Optic disk (Optik disk)
ONH	Optic Nervus Head (Optik Sinir Kafası)
ROI	Region of Interest (İlgi bölgesi)
SRM	Statistical Region Merging (İstatistiksel bölge birleştirme)
TN	True Negative (Gerçek negatif sayısı)
TP	True Positive (Gerçek pozitif sayısı)

## ŞEKİLLER DİZİNİ

	<b>Sayfa</b>
Şekil 1.1. İnsanın Göz Anatomisi .....	1
Şekil 1.2. Optik Disk.....	4
Şekil 1.3. Tamamlama İlkesi.....	5
Şekil 1.4. Benzerlik kanunu .....	6
Şekil 1.5. Resmin çözünürlüğü .....	7
Şekil 1.6. Futbol görüntüsü ve görüntünün bölütlenmesi .....	8
Şekil 1.7. Sol görüntü normal göz, sağ görüntü glokom.....	11
Şekil 1.8. Glokom (sol resim), sağlıklı göz (sağdaki resim).....	12
Şekil 1.9. Gözün Anatomisi .....	13
Şekil 2.1. Optik disk için a) orijinal görüntü b) yeşil kanal görüntüsü c) yeniden şekillenme .....	20
Şekil 2.2. a) K-ortalama kümeleme yönteminin görüntünün hesabı b) Görüntünün yeniden şekillendirilmesi sırasında seçilen optik disk alanı.....	21
Şekil 2.3. Bir RGB görüntü ve bölütleme, istatistiksel bölge birleştirmesi.....	21
Şekil 2.4. Bir cismin beklenen görüntüsü ve gözlenen görüntülerinin karşılaştırılması.....	22
Şekil 2.5. I* istatistiki bölgeden bazı piksel için tek bir renk kanalının üretilmesi .....	22
Şekil 2.6. Düzensiz aydınlatmanın düzeltilmesi (a) Orijinal (b) yeşil renginin fundus görüntüsü (c) Arka planın yaklaşımı (d) Yeniden oluşturulan görüntü.....	24
Şekil 2.7. ROI Konumu. (a) Bölütlenmiş damarlar (b) Yeşil renkte damarlar yoktur, (c) Başlangıç bölgesi. (d) Filtrelenmiş başlangıç bölgesi (e) İlk yenilenme Sonucu (First instauration result), (f) RFn. (g) Rn. (h) yeşil bölüm ROI 'dir .....	25
Şekil 2.8. (a) ROI. (b) Merkez adayları. (c) D'nin görüntüsü (d) Üst üste getirilen ROI'nin vektör alanı görüntüsü. (e) (c)'den seçilen pikseller. (f) Elips düzenleme sonucu.....	26
Şekil 2.9. Bazı bölütleme sonuçları.....	28
Şekil 2.10. Grafik sistemi.....	29
Şekil 2.11. Grafik kesim ile basit 2D bölütleme .....	29
Şekil 2.12. V <sub>ad</sub> retinal görüntüde farklı değerler a) V <sub>ad</sub> =20, b) V <sub>ad</sub> =50, c) $\llbracket V \rrbracket$ _ad=100, d) V <sub>ad</sub> =150, e) V <sub>ad</sub> =200, f) V <sub>ad</sub> =25 .....	31
Şekil 2.13. (a) Markov Rastgele Alan yönteminin şeması. (b) Karşılık faktörü diyagramı .....	32
Şekil 2.14. (a) En Parlak Bölge, (b) İkili Kesimli, (c) pruning sonrası, (d) Noktaların Dizilimi.....	33

Şekil 2.15. (a) ROI görünümü, (b) Ön plan F ve ROI görüntüsünün B arka planı .....	33
Şekil 2.16. OD Yerelleştirme Örneği .....	35
Şekil 2.17. Optik diskin yerinin bulunması.....	37
Şekil 2.18. OD merkezinin belirlenmesi .....	38
Şekil 2.19. Disk bölümlendirmesinin akış şeması .....	38
Şekil 2.20. (a) Ön işleme (b) İşlendikten sonra.....	39
Şekil 3.1. Bir piksel komşusunun ortalama değerinin hesaplanması .....	44
Şekil 3.2. SRM ,optik disk bölümlendirmesinin iş –akış şeması .....	45
Şekil 4.1. a) Temel retinal görüntü (gri seviye resim), b) filtre sonuçları uygulandıktan sonraki resim.....	46
Şekil 4.2. a) orijinal görüntü retina, b) filtreyi uyguladıktan sonra, c) Otsu yönteminin sonucu d) optik diskin tahmini yeri .....	47
Şekil 4.3. Doğruluk değerini hesaplamak için doğru pozitif, doğru negatif, yanlış pozitif ve yanlış negatif alanlar .....	49
Şekil 4.4. Bölütlemelardan elde edilen bölgeler .....	50
Şekil 4.5. S değerlerine bağlı olarak gözün farklı bölgeleri.....	50
Şekil 5.1. Önerilen yöntem için arayüz GUI uygulaması .....	53
Şekil 5.2. Veri tabanından görüntüyü okutma .....	53
Şekil 5.3. Resmi uygulama ekranına yükleme .....	54
Şekil 5.4. Önerilen yöntemin bölütleme sonucu .....	54
Şekil 5.5. Bölütleme alanının belirlenmesi .....	55
Şekil 5.6. Bölütlenmiş optic disk .....	55
Şekil 5.7. Doğruluk hesaplamasından sonra .....	56
Şekil 5.8. Görüntünün algılama sayısının yüzdesi .....	57
Şekil 5.9. Hata matrisi sonucu.....	58
Şekil 5.10. (a) orijinal görüntü; (b) görüntü bölütlemesi(c) OD bölütlemesi .....	59

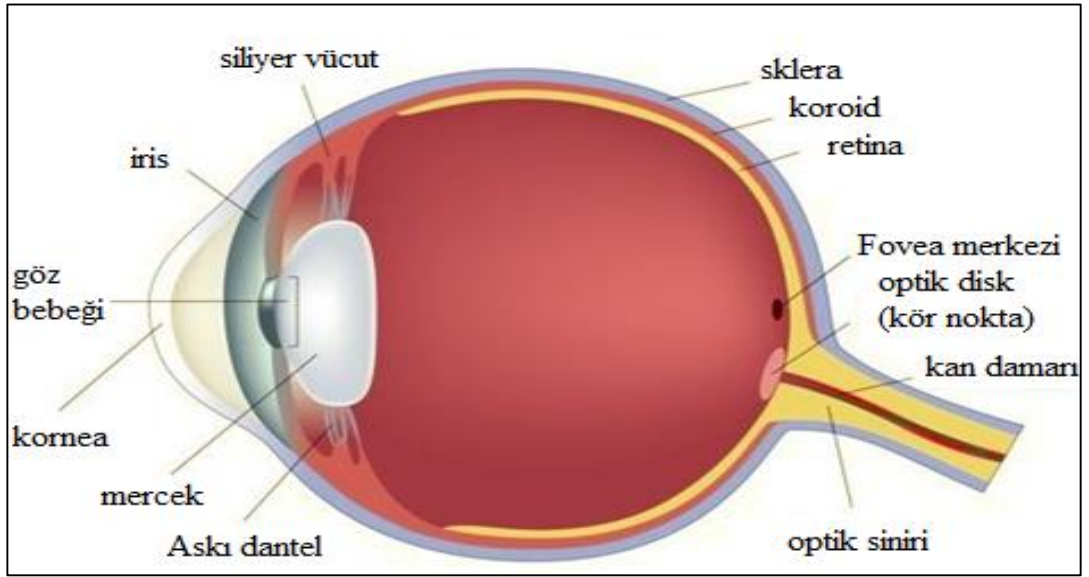
## TABLULAR DİZİNİ

	<b>Sayfa</b>
Tablo 1.1. Renk seviyeleri .....	6
Tablo 2.1. Messidor veri kümesi.....	27
Tablo 2.2. Önerilen metodun veri tabanlarında değerlendirilmesi .....	35
Tablo 5.1. Performans analizi .....	56
Tablo 5.2. Literatür ve Önerilen yöntem verilerine göre doğruluk % si.....	57

# 1. GİRİŞ

## 1.1. Arka Plan

Bu tezin amacı retina optik diskin bölgesini açıklamak ve istatistiksel bölge birleştirme algoritması kullanarak optik disk bölütlemesi için “ ‘istatistiksel bölge birleştirme algoritması” kullanarak iyileştirme yapmaktır. Teknoloji her geçen gün gelişmektedir. Özellikle, otomatik görüntü işleme, analiz, tıbbi tanı ve tedavi bakış ve görselleştirme tekniklerinde kullanılan bilgisayarın en umut verici teknolojileridir. Optik disk, retinal fundusun en önemli parçalarından biridir. Şekil -1 de insan göz anatomisinin ayrıntıları gösterilmiştir. Optik disk, anatomik kör nokta, optik sinir ve kan damarlarının gözün arkasına bağlanmak için geçtiği retinaya özgü bölgesi olarak bilinir.



Şekil 1.1. İnsanın Göz Anatomisi

## 1.2. Biyomedikal Görüntü İşleme

Görüntü İşleme, mühendislik ve bilgisayar bilimleri disiplinlerinde temel araştırma alanını oluşturur. Biyomedikal görüntülerden biri, İnsan Retina Optik Disktir. Biyomedikal görüntü işleme yaygın olarak kullanılan ve çok geniş bir alanı olan konudur. Biyomedikal görüntü işleme tekniği için, sisteme ait görüntü işleme yöntemi bilinmelidir. Görüntü işleme, bir görüntünün dijital forma dönüştürülmesi ve bazı işlemleri gerçekleştirmesi metodudur. Görüntü işleme, insan görsel sistemi ve dijital görüntüleme cihazları arasında bir çeviri aracı olarak daha doğru bir şekilde tanımlanabilir. Genellikle Görüntü İşleme sistemi, önceden ayarlanmış sinyal işleme yöntemlerini uygularken görüntüleri iki boyutlu sinyal olarak işlemeye geçirmeyi içerir. Günümüzde hızla büyüyen teknolojiler arasında, bir işletmenin çeşitli yönleriyle uygulamaları bulunmaktadır. Görüntü işleme fotoğraf gibi mevcut resimleri değiştirmek veya yorumlamak için kullanılan bir tekniktir. Görüntü işleme yöntemlerini uygulamak için önce bir fotoğraf veya başka bir resim bir görüntü dosyasına dijitalleştirilir. Daha sonra resim parçalarını yeniden düzenlemek, renk ayrımlarını arttırmak veya gölgelemenin kalitesini arttırmak için dijital yöntemler uygulanabilir. Görüntü işleme yöntemlerinin uygulanmasına bir örnek, resmin kalitesini arttırmaktır. Görüntülerden çıkarılan özelliklere dayanarak, biyomedikal sinyal toplama, görüntü oluşturma, resim işleme ve görüntü teşhisini tıbbi tanıya dahil eder. Biyomedikal görüntü işleme, insan vücudunun görüntülerini oluşturmak veya anatomisini ve fizyolojisini çalışmak için kullanılan teknik bir süreçtir. Tıbbi teşhis için doğrudan dijital görüntüleme sistemlerinin artan kullanımı ile, dijital görüntü işleme sağlık hizmetlerinde giderek daha fazla önem kazanmaktadır. Bilgisayarlı Tomografi (CT) veya Manyetik Rezonans Görüntüleme (MRI) gibi orijinal dijital yöntemlere ek olarak, günümüzde endoskopi veya radyografi gibi analog görüntüleme yöntemleri günümüzde dijital sensörler ile donatılmıştır. Dijital görüntüler tek tek piksellerden oluşur (Deserno, T.M. 2010). Biyomedikal görüntü işlemede etkili bir genişleme olmuştur ve uygulamalı matematik, bilgisayar bilimleri, mühendislik, istatistik, fizik, biyoloji ve tıp dallarından uzmanlık alanlarını disiplinler arası bir araştırma alanı haline getirmiştir. Bilgisayar destekli diagnostik (CAD) işleme, zaten klinik rutinin önemli bir parçası haline gelmiştir. Yüksek teknolojinin yeni gelişiminin hızlı olması ve çeşitli görüntüleme modalitelerinin

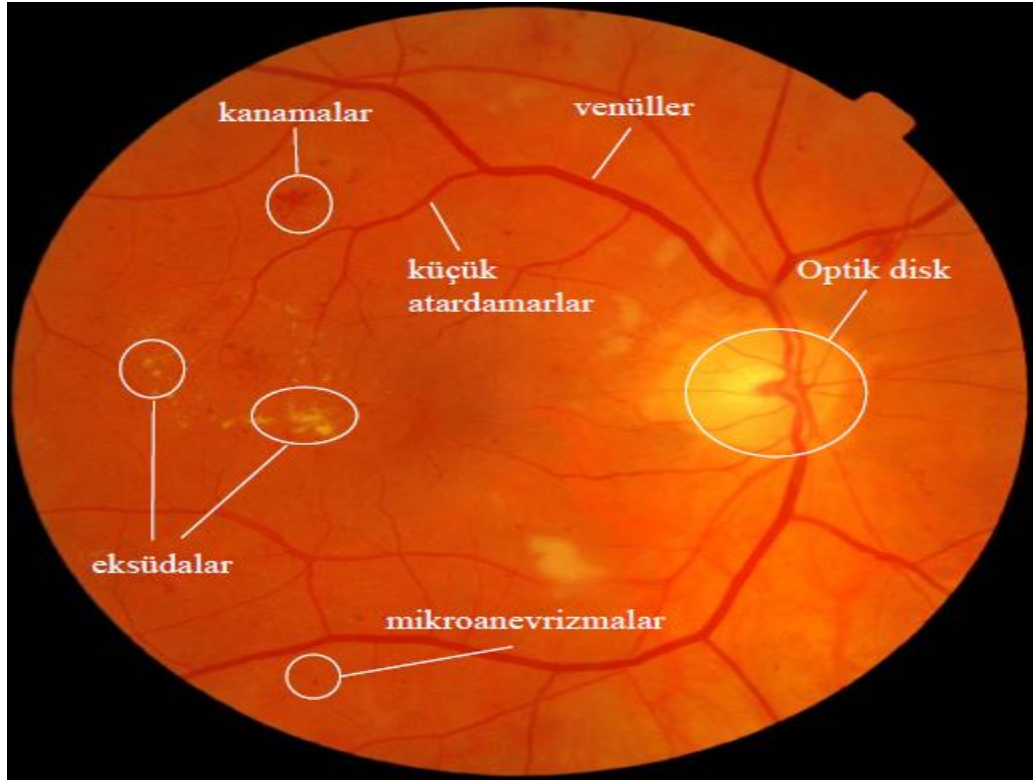
kullanılmasıyla birlikte, daha fazla zorluk ortaya çıkmaktadır. Örneğin, önemli bir görüntü hacminin nasıl işleneceği ve analiz edileceği, böylece hastalık teşhisleri ve tedavisi için yüksek kaliteli bilginin üretilebileceği (Zhu, H. 2003) ileri sürülmüştür. Biyomedikal görüntü işleme, x-ışını, ultrason, MRI, nükleer tıp ve optik görüntüleme teknolojileri ile çekilen görüntülerin analizi, geliştirilmesi ve görüntülenmesidir. Görüntü rekonstrüksiyonu ve modelleme teknikleri, 2D görüntüler oluşturmak için 2D sinyallerin anında işlenmesini sağlar. Orijinal CT tarayıcıları ilk üretimlerinde, bir görüntü verisi dilimi elde etmek için saatlerce ve verileri tek bir görüntüye yeniden oluşturmak için 24 saatten fazla zaman harcamıştır Bugün, bu işlem bir saniyeden daha kısa bir sürede gerçekleşir.. Bir ışık kutusu üzerindeki bir x-ışını göz küresi yerine, görüntü işleme yazılımı, insan gözü için belirgin olmayan şeyleri otomatik olarak tanımlamaya ve analiz etmeye yardımcı olur. Bilgisayarlı algoritmalar, tümörlerin ve diğer rahatsızlıkların belirtilerini ve özelliklerini belirleyen geçici ve mekansal analizler sağlayabilir. Görüntüleme tekniğine ve hangi tanının göz önüne alındığına bağlı olarak, bir tümör veya organın çapını, hacmini, damar sistemini kan veya diğer sıvıların akış parametrelerini, mikroskopik değişiklikleri belirlemek için görüntü işleme ve analizleri kullanılabilir.

Bilgisayar destekli teşhis (CAD) Bilgisayar teknolojisindeki gelişmeler medikal görüntüleme alanında kayda değer bir etkiye sahip olsa da, medikal görüntülerin yorumlanması hala medikal personel tarafından yapılmaktadır. Geçtiğimiz on yıl boyunca bilgisayarların görüntü yorumlama ve tıbbi tanılamadaki kullanımını muazzam bir şekilde artmıştır.

Şu ana kadar CAD “radyologlar için ikinci bir çift göz” olarak tanımlanmıştır ve bilgisayarların insan gözünün gözlemlerinden daha iyi performans gösterdiği bazı durumlar olmuştur. KAH ile ilgili çalışmalarda araştırmacılar ağırlıklı olarak bölütleme ve özellik çıkarma yaklaşımları ve teknikleri üzerine odaklanmıştır. Desen tanıma ve sınıflandırma çerçevelerinde bu uygulamalar göğüsten beyne kadar herhangi bir organla ilgili olabilir ve ultrasondan röntgene, BT ve MRI olmak üzere herhangi bir cihazla ilgili olabilir. Herhangi bir modalite de vücuttaki herhangi bir organla ilişkili olabilir.

### 1.3. Optik Disk Bölütlemesi

Optik disk (OD) bölütlemesi ve lokalizasyonunun, otomatik göz hastalığı taramasında önemli görevi vardır. Yaşlanma ve diyabetik retinopatinin (DR) ilerlemesi, gözün gerçekten önemli bir problemidir. Örneğin, diyabetik retinopati, gözleri etkileyen bir diyabet komplikasyonudur. Bölütlemede patolojik kan damarları olarak kabul edilen bir alanda bulunur ve bu nedenle optik diskin alanını saptamak için bir yöntem gerektirir. Şekil1.2'de gözdeki optik disk, küçük atardamarlar, kanamalar, eksüdalar ve venüller gösterilmiştir. Gözün arkasındaki ışığa duyarlı dokunun, kan damarlarına verdiği hasardan kaynaklanır. İlk olarak, diyabetik retinopati semptomlarına veya sadece hafif görme sorunlarına neden olabilir. Sonunda körlüğe neden olabilir. Bu nedenle, bu hastalıkların tanımlanması düzenli göz muayenesi gerektirir.



Şekil 1.2. Optik Disk


Göz, insanın en önemli organlarından birisidir. Görüntülerde çeşitli görüntü işleme teknikleri kullanılarak, bir sonraki nesilde ortaya çıkan yaşa bağlı makula dejenerasyon (ARMD) sonucu oluşan drusen adı verilen sarı parlak yapıların

saptanması ve bölütlenmesi amaçlanmıştır. Bu amaçla, ilk olarak drusen bulunduğu maküler bölgenin lokalizasyonu için optik diskojenik problemin bulunması hedeflenmiştir. Optik disk bulunan filtreler kullanıldığında optik disk üzerindeki damarların sağladığı kenar bilgisinden yararlanmak için dikey kenar algılama kullanılmıştır. Filtrelenmiş görüntü üzerindeki dikey toplam parlaklık histogramı hesaplanarak, histogramdaki parlak damar kenarlarının maksimum değeri belirlenir. Bu maksimum değer büyük ölçüde optik diskten geçirilir. Böylece, optik disk saptanır ve drusenin bulunduğu makula bölgesini lokalize etmek için makula ile geometrik ilişki kullanılır.

Optik diskinetik eliminasyon bölütleme işleminden önce yapılmalıdır. Bunun nedeni, drusenlerin parlaklık dağılımının, optik disk parlaklık dağılımlarıninkine benzer olmasıdır.


#### **1.4. Birleşme Bölgesi**

Bölge birleştirme işlemleri, aynı nesneye ait olan bitişik bölgeleri birleştirerek yanlış sınırları ve sahte bölgeleri ortadan kaldırır. Bu hareketi anlamak istiyorsanız, öncelikle temel Gestalt hareketi bilinmelidir. Gestalt psikolojisi, genellikle basit hislerin bir parçası olmayan şeyleri deneyimlediğimiz gözlemine dayanır. Bu hareketin temel kanunları şunlardır; ortak bölge, kapatma, süreklilik, yakınlık pragnanz ve benzerlikdir. Şekil 1.3'de gesalt piskolojisinde tamamlama ilkesinin şekli gösterilmiştir.



Şekil 1.3. Tamamlama İlkesi

Şekil 1.4 de, beynin benzer öğeleri bir araya getirme eğiliminde olduğunu benzerlik yasasının durumu gösterilmiştir. Önemli olan şey, bir görüntünün, bölgelerin ve nesnelerin görsel olarak anlamlı bir bölümünde toplanmasıdır. Tablo.1’de renk seviyelerinin olası toplamı verilmiştir. Piksel bir bilgisayar ekranının veya bir bilgisayar görüntüsünün programlanabilir renginin temel birimidir. Piksel, orijinal görüntünün bir örneğidir; Daha fazla örnek genellikle orijinalin daha doğru olmasını sağlar. Her pikselin yoğunluğu değişkendir.



Şekil 1.4. Benzerlik kanunu


Renkli görüntüleme sistemlerinde, renk genellikle kırmızı, yeşil ve mavi gibi üç bileşen yoğunluğuyla temsil edilir. 8-bit olarak monitördeki tüm renkleri üretmek için kullanılan üç rengin her birini görüntüleyebilir. Bu, 256 seviyesinin kırmızı, 256 seviyesinin yeşil ve 256 seviyesinin mavi gösterilebileceği anlamına gelir. Böylece, olası kombinasyonların toplam sayısı  $256 \times 256 \times 256 = 16777216$ 'dır. Tüm değerler 0 ise, siyah renk elde edilir, tüm değerler 256 ise beyaz renk elde edilir.

Tablo 1.1. Renk seviyeleri

Kırmızı seviyeleri	0 – 255
Yeşil seviyeleri	0 - 255
Mavi seviyeleri	0 – 255
Olası kombinasyon	16,177,216

Şekil 1.5 herhangi bir yazının rezülüsyonunu (çözünürlüğünü) göstermektedir. Şekil 1.5 piksel sayısı hakkında bilgi verir. Piksel küçülür ve piksel sayısı artarsa, kalite artar.

Birleşme bölgesinde, bölgeler homojen özellikleri olan piksel kümeleridir ve daha küçük bölgeleri veya pikselleri birleştirerek yinelemeli olarak büyütülürler, pikseller temel bölgelerdir. Bölge benzerliği nasıl belirlenir? 1) Bölgenin gri değerlerine göre: Ortalama yoğunluklarının karşılaştırılması, komşu bölgelerin benzerliğine dikkat edilmesi, bölgenin bir yüzey tarafından yaklaşılabileceğini belirlemek için yüzey montajı kullanılması 2) bölgeler arasındaki sınırların zayıflığına göre benzerlik belirlenir.



Şekil 1.5. Resmin çözünürlüğü

### 1.5. Görüntü Bölütleme

Görüntü analizi için ilk adım görüntü bölütlenmesidir. Görüntü bölütlenmesi, bir görüntüyü, her birinde farklı özelliklerin saklandığı anlamlı bölgelere ayırmak olarak tanımlanabilir. Örneğin, görüntüde benzer bir parlaklık olabilir ve bu parlaklık, ilgili görüntünün farklı bölgelerindeki nesnelere temsil edebilir (Nock ve Nielsen, 2004). Uygulamaya göre değişen diğer segmentler (segmentler-kalemler) yapılabilir, Örneğin, karada ve çevre üzerinde hareket eden araçların bölütlenmesini ayırt etmek için hava-zemin fotoğrafçılığında; tüm görüntülere uygulanabilecek evrensel bir bölütleme yöntemi bulunmadığı ve bölütleme yönteminin mükemmel olmadığı belirtilmelidir. Başka bir deyişle, görüntü bölütlenmesi için tasarlanan yöntemler ve bu yöntemlerin performansı, görüntü geliştirme ve onarım problemlerinde olduğu gibi görüntüden görüntüye ve uygulamadan uygulamaya değişiklik gösterir.

Otomatik görüntü bölütleme, görüntü işlemede en zor süreçlerden biridir. Şekil 1.6 da bir takımın futbolcularına ait görüntü segmantasyonları gösterilmiştir.



Şekil 1.6. Futbol görüntüsü ve görüntünün bölütlenmesi

Bazen, otomatik görüntü bölütleme problemlerini yaparken, sorunla karşılaşılır. Bunlardan bazıları, nesnelerin farklı bir yapısı ve boyutunun olması, görüntüde çok fazla konu dışı ayrıntının olması ve nesnelerin kaba ve düzensiz bir yapısının olmasıdır.

Tıbbi alanda görüntü bölütleme, bir lezyon veya organın nicel ölçümlerini isteyen radyologlar ve cerrahlar tarafından kullanılabilir önemli bir araçtır. Klinik olarak kullanışlı olması için, aletin hızlı ve kullanımı kolay olmalıdır. Pksel tabanlı, bölge tabanlı ve sınır tabanlı yöntemler farklı bölütleme yöntemleri veya sınıfları vardır. Bu yöntemler hız, sağlamlık ve karmaşıklık açısından farklılık gösterir. Pksel tabanlı yöntemler, eşikleme ve sınıflandırma gibi yöntemlerdir. Bölge tabanlı yöntemler, bölge büyütme, havza ve seviye kümelerini içerir. Sınır tabanlı yöntemler canlı tel ve aktif konturları içerir ve nesnelere arasındaki kenarları bulmak için kullanılır. Görüntü segmantasyonu, bilgisayar destekli tanı (CAD), kantitatif analiz, görselleştirme ve kayıt (Bernardes, v.d., 2011) gibi süreçler için esastır.

Bölütleme özellikleri;

Her bölge birleştiricidir (tek tip); Bölgeler birbiriyle çakışmaz; Bir bölgenin piksellerinin ortak özelliği vardır; komşu bölgelerin farklı özellikleri vardır; gri

seviyeli görüntüler için bölütleme algoritmaları farklıdır (parlaklık seviyesi görüntülerin bölütleme sonucunu değiştirir); değerler süreklilik ve benzerlik özelliklerine dayanır; Süreklilik temelli bölütleme algoritmaları; izole nokta, ince çizgi veya görüntü, kenarlar gibi süreksizlikleri (gri seviye değerleri çoklu olarak değiştirerek) algılamak için düşük ve yüksek filtreleme gibi benzer maskeleri kullanmaya dayanır; benzerlik tabanlı bölütleme algoritmaları, haritalama, bölgede büyümeye veya bölgelerin bölünmesine ve birleştirilmesine dayanır;

Bölütlemenin temel adımları; görüntü sadeleştirme, özellik ekstraksiyonu ve karar kalite tahminidir.

#### **a) Görüntü Basitleştirme**

Görüntüdeki bazı verileri yok ederek görüntüyü daha basit hale getirir. Bu teknik, morfolojik filtrelere dayanan yeniden yapılanma için bir tekniktir.

#### **b) Özellik Çıkarma**

Bu, görüntünün, homojen bölgelerinde belirleyici nesnelerin tanımlanması anlamına gelmektedir.

#### **c) Karar**

“Su havzası morfolojisinin” karar aşaması algoritmalar ile gerçekleştirilmiştir.

#### **d) Kalite Tahmini**

Son aşama kalite tahmini, kalıntı kodu olarak bilinen bilgileri içeren görüntünün tespit edilmesini sağlar.

Literatürde görüntü bölütleme teknikleri için farklı sınıflamalar vardır; Burada kısaca önemli görüntü bölütleme teknikleri verilmiştir:

### e) Eşikleme Yöntemleri

Bu yöntemler, görüntülerin bölütlenmesinde en basit yöntem olarak kabul edilir. Bu yaklaşımlarda genellikle bir görüntü, tanımlanmış bir eşik kullanılarak ikili bir görüntüye dönüştürülür. Edinilen ikili görüntüdeki kenarları kullanarak görüntü bölütlere ayrılabilir. Eşikleme, bir görüntüyü bölütlemek için muhtemelen en sık kullanılan tekniktir. Eşikleme işlemi, aşağıdaki fonksiyonla tanımlanan gri bir değer değiştirme işlemidir.

$$g(v) = \begin{cases} 0 & \text{eger } v < t \\ 1 & \text{eger } v \geq t \end{cases} \quad (1.1)$$

Burada,  $v$  gri değeri ve  $t$  eşik değerini gösterir. Eşik değeri ikili görüntü için gri değerli bir görüntüyü gösterir. Eşikleme işleminden sonra görüntü sırasıyla 0 ve 1 piksel değerleri ile tanımlanan ikiye bölütlenir. Karanlık bir arka plan üzerinde aydınlık nesnelere içeren bir görüntü varsa eşikleme görüntüsü bölütleme olarak kullanılabilir. Çoğu görüntülerde nesnenin gri değerleri arka plandaki değerlerden çok farklı olduğu için eşikleme genellikle bir görüntüyü nesnelere ve arka plana bölmek için uygun bir yöntemdir.

### f) Kümeleme tabanlı yöntemler

Bu yaklaşımlarda bölütleme prosedürü, K-ortalama kümeleme yaklaşımı gibi bir sınıflandırma yöntemi ile gerçekleştirilir. Resmi farklı kümeler ayırdıktan sonra, her bir piksel için bir küme merkezi belirlenir. Pikselleri farklı kümeler (genellikle yinelemeli olarak) atayarak, görüntü istenen küme merkezine göre bölütlenir. Kümeleme yöntemleri, bir anlamda benzer olan kalıpları bir araya getirmeye çalışır.

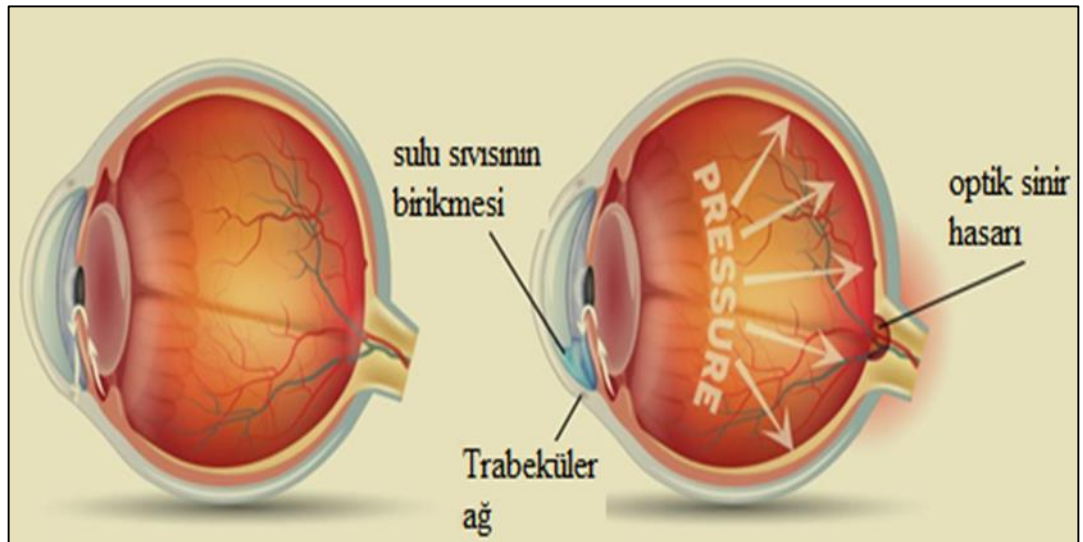
### g) Histogram tabanlı yöntemler

Bu bölütleme tekniklerinin literatürdeki en verimli bölütleme yöntemleri arasında olduğu düşünülmektedir. Bu yöntemlerde, görüntünün histogramı tüm pikseller için hesaplanır ve histogram diyagramındaki zirvelere ve vadilere dayanarak görüntü pikselleri kategorize edilir. Pikselleri zirvelere ve vadilere göre kategorilere ayırma


işleminin tekrarlanması, görüntüdeki istenen alanın bölütlenmesine neden olacaktır. Görüntü bölütleme teknikleri şu şekilde kategorize edilir; kenar algılama yöntemleri, ağaç / grafik tabanlı yöntemler, bölge bölme yöntemleri, bölge büyütme yöntemleri, model tabanlı bölütleme, sinir ağı tabanlı bölütleme, grafik bölütleme yöntemleri, havza dönüşümü, çok ölçekli bölütleme ve olasılık ve bayesian yaklaşımlardır.

## 1.6. Glokom

Glokom, optik sinirin hasarı olarak tanımlanabilir. Glokom krizi acil bir durumdur ve en kısa sürede tedavi edilmesi gerekir. Göz, kendisine gelen ışığı algılar ve onu optik sinir yoluyla beynin görme merkezine iletir. Gözümüzün bu işlevi yerine getirebilmesi için onu oluşturan dokuların uyum içinde çalışması gerekir. Göz içi sıvısının üretimi de bu uyumun bir parçasıdır. Gözümüzdeki dokuların bir kısmı göz içi sıvısını üreterek ve bazı yapıları damarsız besleyerek gözümüzün şeklini korumaya yardımcı olur. Çoğu insanın 10-21 mmHg arasında bir göz içi basıncı vardır. Şekil 1.7 ve Şekil 1.8 de bir insana ait sağ ve sol gözdeki normal ve hasarlı glokom gösterilmiştir.



Şekil 1.7. Sol görüntü normal göz, sağ görüntü glokom



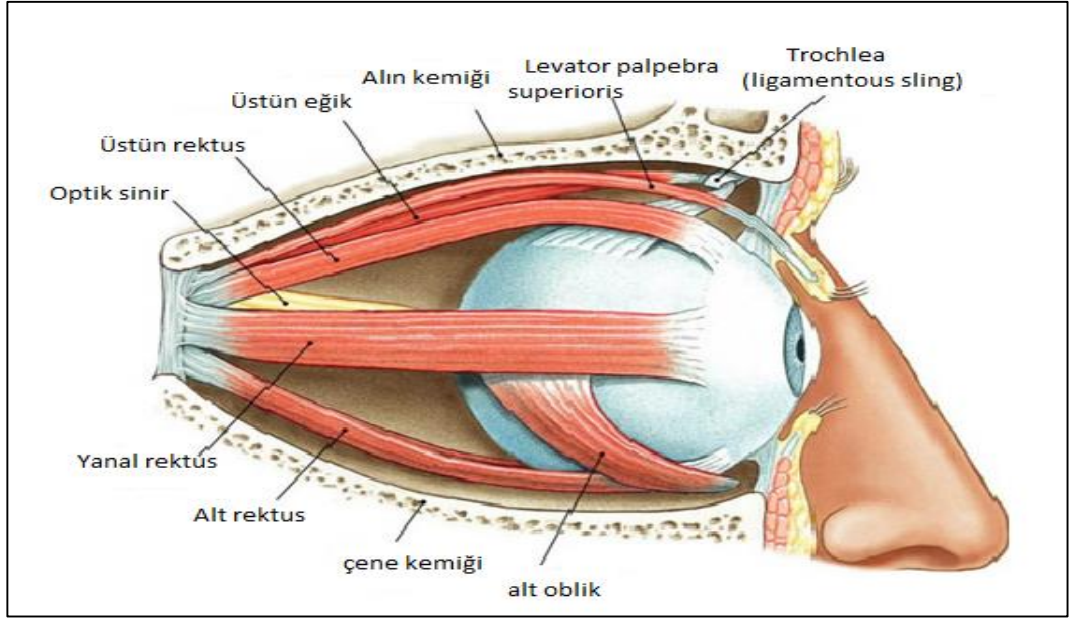
Şekil 1.8. Glokom (sol resim), sağlıklı göz (sağdaki resim).

Optik Sinir başı (ONH) kanaması çok riskli bir durumdur. Optik Sinir Başı, yüzeyel tabaka, prelaminar tabaka, laminar tabaka olmak üzere üç katmandan oluşur. Yüzeyel RSLT santral retinal arter dalları tarafından diğer 2 tabaka ise Oftalmik arterin kısa posterior silier arterler tarafından beslenirken, venöz drenaj santral retinal venöz sisteme olmaktadır.

### 1.7. Göz Anatomisi ve Fonksiyonu

Göz küreleri, bağ dokusu, yağ dokusu, kaslar, damarlar ve sinirlerden oluşan yatay, armut şeklinde ve yüz ve baş kemiklerinin önünde geriye doğru genişleyen bir yuvaya yerleştirilmiştir. Bu yuvaya orbita denir. Optik sinir kemik kanallarından geçerek beyne ulaşarak, gözlerin beyne bağlanmasını sağlar. Gözbebeklerinin dörtte üçü bu kemik yuvasında korunurken, diğer dört tanesi üst ve alt kapaklarla korunan görünür kısmı oluşturur. Görünür kısım, istemsiz kırpma refleksi ve üst ve alt kapakların gönüllü kapanma işlevleri ile travmaya karşı korunmaktadır.

Yine de, yaralanmaya en çok maruz kalan bölge bu bölgedir. Kapaklar arasındaki bölme gözün ön kısmı olarak adlandırılır. Gözün ön bölümünde yer alan ortadaki ışığın geçişini sağlayan şeffaf ve yuvarlak bir alana kornea (saydam tabaka) ve etrafı beyaz ve etrafında saydam olmayan alana göz akı denir. Şekil 1.9'da bir insan gözünün detaylı anatomisi verilmiştir.



Şekil 1.9. Gözün Anatomisi

Kornea sadece gözyaşı tabakasıyla kaplanırken, sclera da konjonktiva olarak adlandırdığımız gevşek bir doku örtüsü vardır. Kornea arkasında, solgunun rengini veren iris tabakası denilen alan bulunur. Bu alan kişinin göz rengini belirler. Bunun ortasında siyah yuvarlak alan gözün göz bebeği olarak adlandırılır. Normal şartlar altında, güçlü ışık göze tutulduğunda, bu yuvarlak şeklin alanının azalması ve ışık uzaklaştırıldığında tekrar büyümesi olayına ışık reaksiyonu denir. Ayrıca yakındaki nesnelere baktığımızda da küçülür. Gözbebeği underground merceğidir ve normal şartlarda görünmez. Skleranın hemen altında gözün vasküler tabakası (koroid) bulunur. Koroidin ana görevi retinayı beslemektir.

Retina, göz küresi olarak gördüğümüz sklera ve koroidin iç yüzeyinin en iç tabakasıdır. Retinada ışığı algılayan alıcı hücreler vardır. Işık bu alıcılar tarafından optik sinire iletilir. Göz küresinin iç kısmını dolduran, jel kıvamında şeffaf bir dokuya Vitreus denir ve gözün anatomik şeklinin oluşmasına katkıda bulunur.

Tıbbi görüntüleme alanındaki son gelişmeler ve Manyetik Rezonans Görüntüleme (MRI) ve Bilgisayarlı Tomografi (BT) teknolojileri kullanılarak görüntü elde etmede yeni tekniklerin ortaya çıkması, bu farklı görüntüleme yöntemlerinin farklı hastalıkların teşhisinde ve niceliğinde yaygın olarak kullanılmasını sağlamıştır.

Nitekim, BT ve MRG çalışmalarının genişleyen hacmi ve görüntü verileri radyologlara yardımcı olmak için Bilgisayar Destekli Teşhis (CAD) programlarının gerekliliğini aydınlatmıştır. Çoğu CAD sistemindeki ilk adım, edinilen görüntüyü bölümlere ayırmaktır. Görüntü bölütleme temel olarak bir görüntüyü, bölümlerdeki bazı yerel 2 benzerliklere dayanan çizgiler veya bölgeler gibi bileşenlere ayırır. Bir görüntünün bölümlendirilmesi, genellikle, cerrahiden önce bilgisayar destekli cerrahinin çok önemli bir parçasıdır. Bir cerrahiye planlamak ya da bir hastalığı teşhis etmek için, tıbbi uzmanların organa has bir 3-D modeli alması genellikle gereklidir. Organların bu 3D boyutlu modelleri, istenen organı, genellikle BT ve MRI gibi farklı modalitelerden elde edilen bir dizi medikal görüntüden ayırmak suretiyle oluşturulur. (Vliet,v.d., 1989). Kardiyoloji ve radyografi gibi çeşitli tıbbi uygulamalarda, ilgili organın dört boyutlu bir modelinin oluşturulması gerekmektedir (Badakhshannoory ve Saeedi, 2011). Bu dört boyutlu model, organ pozisyonundaki geçici değişimi ve tıbbi personel için takip çalışmalarında çok kritik olan organın şeklini tanımlamak için kullanılabilir., Toraks ve / veya üst batının radyoterapi tedavisi dört boyutlu modellerin kullanımına dair bir örnektir (Ehrhardt,v.d., 2007). Organ volumetri, medikal görüntülerde organ bölütlemenin diğer önemli bir uygulamasıdır (Ehrhardt ,v.d.,2007). 3D tıbbi veri setlerinde gerekli olan organ volümetrisi, istenen organın doğru bir şekilde bölütlenmesini gerektirir. Organ bölütleme, organların 3-D görüntülemesinden önce en zor aşamalardan biridir. Tıbbi görüntü bölütleme ihtiyacı kaçınılmaz olsa da, bu alanda hala birçok kısıtlama ve zorluk vardır. En önemli sorunlardan biri, tüm tıbbi görüntüleme modaliteleri için bölütleme görevini yerine getirebilecek jenerik bir yöntemin olmamasıdır. Bir görüntü belirli bir modalitede belirli bir organ için yararlı olduğu kanıtlanırsa bile, aynı yöntemin başka bir organ veya farklı bir modalite için iyi performans göstereceği garanti edilemez. Bu ikilem, esas olarak medikal görüntülerin karakteristiği, insan anatomisi ve patolojisindeki büyük varyasyonlar ile bu tür görüntüleri elde etmek için kullanılan farklı tekniklerin büyük çeşitliliğinden kaynaklanmaktadır (Gloger,v.d.,2012). Biyomedikal alanda bölümlere ayrılan görüntülerin değerini bilerek, bir bölütleme tekniğinin tıbbi personele uygun olması için minimum insan arayüzü gerektirmesi ve otomatik olması gerektiği gerçeğini inkar edemez. Tıbbi uygulama için değerlendirilen verilerin büyük bir kısmından dolayı tıbbi veri kümeleri için organların manuel bölümlere ayrılması istenmemektedir. Otomatik bölütleme algoritmasına duyulan

ihtiyaç CAD ile ilgili çalışmalarda bir başka önemli zorluktur. Medikal görüntüleri otomatik olarak bölütleme için birçok algoritma geliştirilmiş olsa da, bu görüntülerin karmaşıklığı nedeniyle, çoğu önerilen yöntemler bölütleme sırasında insan etkileşimini gerektirir (Fischer, v.d., 2010).

Optik tanı, bölütleme ve retina yapısının analizi ile etkin ve güvenilir olabilir. Modern oftalmolojide edinilen retinal görüntüler, diyabetik retinopati ve glokom gibi retinal hastalıkların saptanması ve tanısı için kullanılır. Glokom, körlüğe yol açan başlıca nedenlerden biridir.

Düzenli tarama ve tedavi, Glokom vakalarının artması riskini azaltmaya yardımcı olabilir. Bu gözün optik sinirine zarar verir. Göz içi basıncı olarak da bilinen artan göz basıncıdır. Glokomun saptanması için ortak özellikler optik disk (Gloger,v.d.,2012). Optik disk (OD) retinal fundus görüntüsünün ana özelliklerinden biridir. OD nin saptanması, retinanın anatomik yapılarının otomatik olarak çıkarılması için tasarlanan algoritmalarda anahtar ön işlem bileşenidir (Youssif v.d., 200). Sağlıklı bir retina görüntüsünde, yukarıda belirtilen tüm özellikler (şekil, renk, boyut ve yakınsaklık) OD'nin tanımlanmasına katkıda bulunur. Tıbbi alanda görüntü bölütleme, bir lezyon veya organın nicel ölçümlerini isteyen radyologlar ve cerrahlar tarafından kullanılabilir önemli bir araçtır. Klinik olarak kullanışlı olması için, aletin hızlı ve kullanımı kolay olmalıdır (Park,v.d.,2006).

Optik sinir başı yapısının değerlendirilmesi ve dokümantasyonu, diyabetik hastalık, Retina dekolmanı gibi göz hastalıklarının ve Glokomanın teşhisinde son derece önemlidir. Glokomu olan yaklaşık 2 milyon insan var. Glokom hastalarının yaklaşık % 90'ı kronik tipte hastalığa sahiptir ve bunların çoğu hastalıklarını fark etmez. Glokomda optik sinir başı giderek hasar görür. Sonunda bu hastalıktan dolayı görme duyusunu kaybederler (Inoue, v.d., 2006).

### **1.8. Sorun Açıklaması**

Optik disk retinanın ana anahtarlarıdır ve OD bölütlemesi oftalmoloji patolojisini anlamada bir indikatördür. Retina optik disk veya Optik sinir başı yapısının değerlendirilmesi ve dokümantasyonu, diyabetik hastalık, retina dekolmanı gibi göz

hastalıklarının ve Glokomanın teşhisinde oldukça önemlidir. Glokomu olan milyonlarca insan var. Glokom hastalarının çoğu kronik hastalığa sahiptir ve çoğu hastalıkları hakkında bilgi sahibi değildir. Glokomda retina optik disk giderek hasar görür. (Inoue v.d., 2006). Optik disk bölütlemesi optik diskin değerlendirilmesi için kullanılır.

### **1.9. Tezin Amacı**

Bu tezin amacı, istatistiksel bölge birleşmesi kullanılarak bölge büyütme yöntemine dayanan retina optik disk bölütleme için yarı otomatik metot geliştirmek, hesaplama zamanı ve doğruluk gibi sonuçları önceki yöntemlerle karşılaştırmaktır. .Bu tezde önerilen yöntem arayüzü üzerinde uygulanmıştır. Bu arayüzü doktorlara çok fayda sağlayabilir.

## 2. LİTERATÖR TARAMASI

### 2.1. Arka Plan

Bu tezde, optik disk, istatistiksel bölge birleştirme, görüntü bölütleme ve bölge birleştirme için bazı yöntemler hakkında literatür araştırması verilmiştir. Retinal görüntü yapısının bölütlemesi, modern oftalmolojide müdahaleci olmayan bir tanı olarak kullanılabileceği için büyük ilgi görmüştür.

Son birkaç yılda, fundus retinal görüntülerinde lezyonlar gibi hastalıklar ve kan damarları ve optik disk gibi retinal yapılarının bölütlenmesi için birçok bölütleme tekniği kullanılmıştır.

Bununla birlikte, farklı aydınlatma, çözünürlük ve görüş alanı (FOV) koşulları altında fundus retinal görüntülerin alınması ve retinada örtüşmesi, otomatik kan damarı ve optik disk bölütlemesinin performansında önemli bir etkiye neden olmaktadır.

Bu nedenle, çeşitli damar ve optik disk şekillerini koruyan, retina vasküler ağaç ekstraksiyonu ve optik disk tespiti için güvenilir bir tekniğe ihtiyaç vardır. Takip eden bölümde, kan damarı bölütlemesi ve optik disk bölütleme ile ilgili önceki çalışmalar ayrıntılı bir şekilde araştırılmıştır. Optik disk çapının ortalamasını alarak tahmin edilen parametreleri kullanarak yapılan çalışmalar vardır. Kameradaki FOV ve görüntü çözünürlüğü (Görüş Alanı), optik disk boyutlarını hesaplamak için yeni bir yaklaşım kullanarak formüle edilmiştir. Messidor veritabanı görüntülerinin (Ehrhardt, 2007) retina alanı ile (FOV)  $45^\circ$  dir.

### 2.1.1. Markov Rastgele Alan Görüntü Rekonstrüksiyonu

Optik disk bölütleme, optik diskin yerini tanımlayarak başlar. Bu işlem, yerini belirlemek için damarların optik diske yakınsama özelliğini kullanmıştır. Disk alanı daha sonra iki farklı otomatik yöntem kullanılarak (Markov Rastgele alan görüntü rekonstrüksiyonu ve telafi faktörü) bölütlenir. Her iki yöntem de, diskin konumunu tanımlamak için damarların yakınsama özelliğini kullanır. Bu işlem görüntü rekonstrüksiyonu olarak bilinir ve görüntünün diğer yapılarının değiştirilmesini önlemek için sadece damar pikselleri üzerinde gerçekleştirilir. Yeniden yapılandırılan görüntü damarsızdır ve optik diski grafik kesimle bölütlemek için kullanılır. MRF yönteminin aksine, telafi faktörü yaklaşımı (Compensation Factor approach) damarların önceki yerel yoğunluk bilgisini kullanarak optik diski bölütler. Optik diskin yerini bulmak için damarlar bölütlenmiştir. Optik diskin merkez çizgisine doğru işleme devam edilir. Damar görüntüleme morfolojik açık işlemler uygulanarak, ana damar korunur ve ince damarı elimine edilir (Fischer ,v.d.,2010).

#### A) Markov rastgele alan görüntü rekonstrüksiyonlu optik disk bölütleme

Optik disk sınırları içindeki sürekliliği keserek, kısa bir yoldan bölütleme yanlış yönlendirdiği için, optik disk içindeki kan damarlarının bölütlenmesi baslıca sorundur. Bu problemi çözmek için, (Kant)'de sunulan MRF tabanlı yeniden yapılandırma yöntemi uyarlanmıştır. Bu yaklaşım sağlamlığı nedeniyle seçilmiştir.

Algoritmanın amacı, görüntüdeki bazı eksik pikseller için en iyi eşleşmeyi bulmaktır, ancak MRF tabanlı yeniden yapılanmanın zayıflığından biri yoğun hesaplama gereksinimidir. Bu problemin üstesinden gelmek için, ilgili (ROI) bölgesinin rekonstrüksiyonu sınırlandırılmıştır. Önceden bölütleme retina vasküler ağacını kullanarak, yeniden yapılanma ROI'de gerçekleştirilmiştir.

## B) Karşılık faktörü ile optik disk bölütleme

MRF görüntü rekonstrüksiyonu için, dengeleme faktörü ilave ederek kan damarları grafik kesimli formülasyona dahil edilmiştir. Bu faktör, kan damarının ön bilgisi kullanılarak elde edilir. Grafik kesim algoritmasının enerji fonksiyonu genellikle sınır ve bölgesel terimler içerir. (IEEE, vol. 25, 2006) 'de tanımlanan sınır terimi, komşu pikseller arasındaki benzerliği, piksel özelliklerine (yoğunluk, doku renk) göre ölçmek için kenarlara (n-bağlantılar) ağırlık vermek için kullanılır. Bu nedenle benzer yoğunluktaki piksellerin kuvvetli bir bağlantısı vardır. Optik disk etrafındaki bölgedeki kan damarı piksellerinin yoğunluk dağılımı, ön plandaki (veya optik disk piksellerinden) arka plan piksellerine ait olma olasılıklarının daha yüksek olmasını sağlar.

Bu davranışı ele almak için vasküler ağaca ait olan pikseller için ön planın tüm t-linklerine bir telafi vektörünü (Vicente, v.d., 2008) tanıtılmıştır.

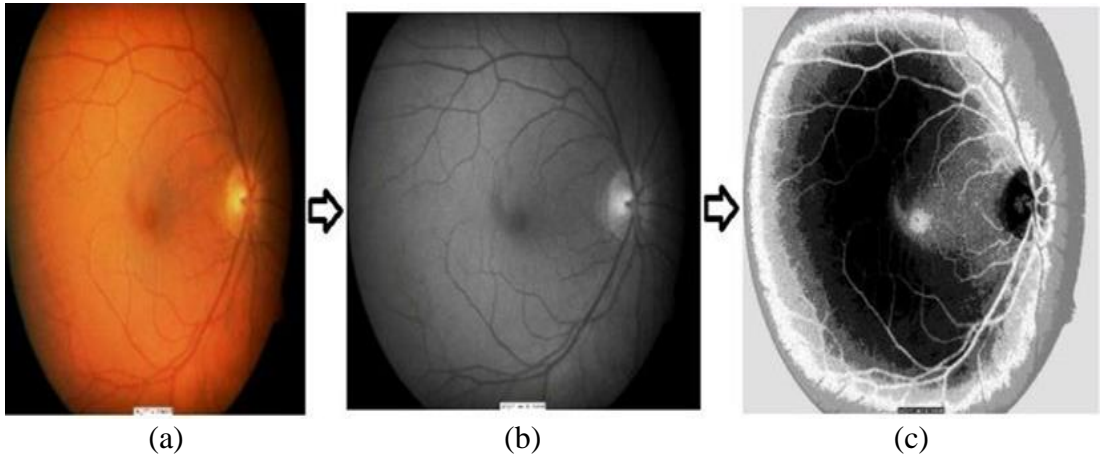
### **2.1.2. Bi-histogram Eşitlemeyi Kullanarak ve Bağlı Bölgeleri Eşleştirerek Retina Görüntülerinde Optik Diskin Bölütlenmesi**

Optik disk bölütleme ve lokalizasyonu diyabetik retinopati ve retinal görüntü analizi için vazgeçilmez bir çalışmadır. Histogram eşitleme kullanılarak önceki eşleştirme yöntemleri, birden fazla bağlantılı bölge içerdiklerinden, diyabetik görüntüler için diski eşleştiremez. Makalede, morfolojik olarak bağlanmış bölgeleri ve sınır ekstraksiyonunu eşleştirmek için basit ve etkili bir yaklaşım sunmuşlardır. Giriş optik görüntüsü, Bi-histogram dengelemesi kullanılarak geliştirilmiştir. Bu geleneksel eşikleme yönteminin verimliliğini artırır. Geliştirilmiş retinal görüntülerde gri seviye eşiği uygulanır. İstenen optik disk, 8-bağlantılı maske ile etiketli komşunun bulunmasıyla belirlenir. Daha sonra optik diskin çıkarılması için morfolojik sınır çıkarma ve daire yerleştirme yöntemi kullanılır. Yöntem 40 farklı optik disk görüntüsünde test edilmiştir. Optik diskin sınırını daha az karmaşık ve verimli bir şekilde algıladığı ve aynı zamanda optik disk'de değerlendirdiği bulunmuştur. Optik diskin orijinal ve bozuk görüntüler için tablo haline getirilir. Sonuçlar mevcut standart yöntemlerle de karşılaştırılmıştır (Choukikar, and Mishra, 2014).

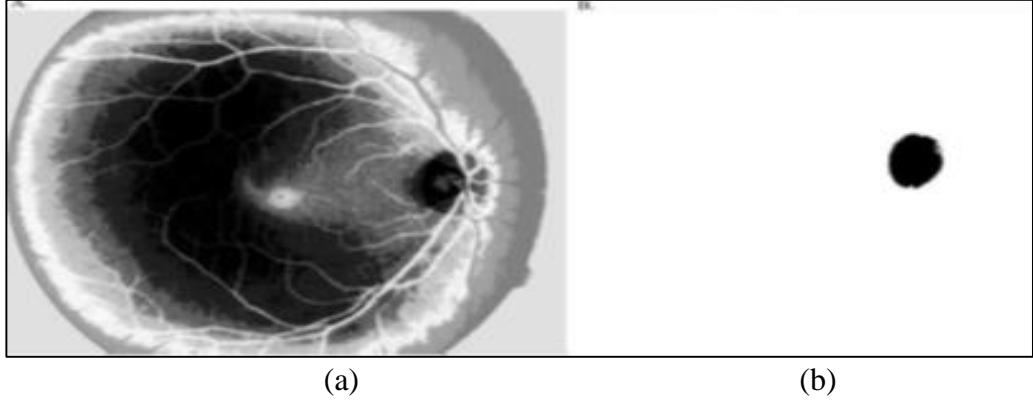
### 2.1.3. K-araçlarını Kullanarak Retinal Fundus Görüntüsünden Optik Disk Bölütlemesi için Basit Bir Yöntem

Retinadaki optik diskin alanını belirlemek çok zordur, çünkü alan kan damarlarına çok yakındır, böylece optik disk kan damarları ile kesişir ve optik disk bölütleme işleminde zorlaşır. Bu yöntemde ilk adım, orijinal görüntüden yeşil kanalların uzaklaştırılması ve K-ortalama kümelenme metodu ile görüntü fonksiyonunun yeniden şekillenmesi K-kümelenmesi, K'nin toplam değerinin bir küme olarak kabul edildiğini belirtmektedir. Ana fikir, K'nin optik diskin bulunduğu alan olan K merkezini saptamaktır (Choukikar v.d., 2014).

İnsan gözünün optik bölütleme yapısı Şekil 2.1'de gösterilmiştir. Bu yöntemde, adaptif morfoloji ve bölütlenmiş kan damarları kullanılarak mükemmelleştirilmiş optik disk alanını tespit etmek için K-aracı kümeleme kullanılmıştır. Optik disk bölütleme sürecinde optik disk tespiti önemlidir, çünkü gözün bir göstergesi olan oftalmolojik patolojide önemli bir bileşendir. Şekil 2.2'de bir insan gözündeki kümelenmenin optik disk alan gösterimi verilmiştir.



Şekil 2.1. Optik disk için a) orijinal görüntü b) yeşil kanal görüntüsü c) yeniden şekillenme



Şekil 2.2. a) K-ortalama kümeleme yönteminin görüntünün hesabı b) Görüntünün yeniden şekillendirilmesi sırasında seçilen optik disk alanı

#### 2.1.4. İstatistiksel Bölge Birleştirme

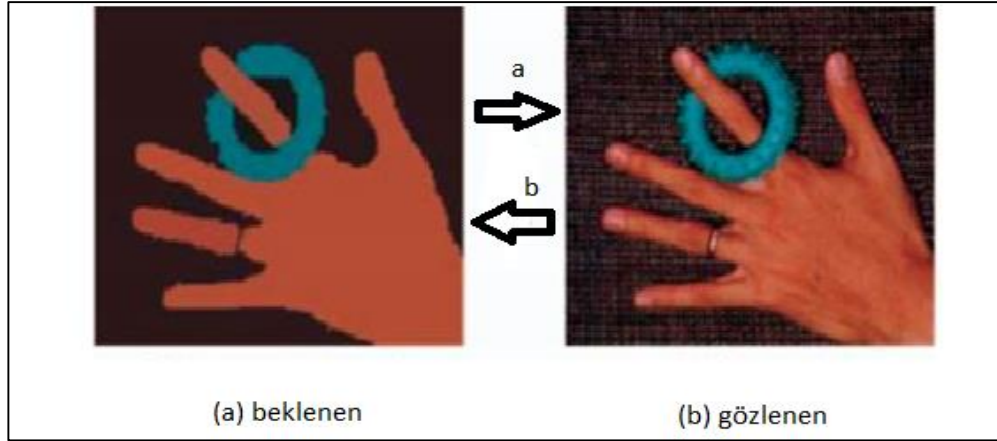
İstatistiksel bölge birleştirme, bölgenin seçiminin nasıl yapıldığı ve nasıl takip edildiğine dair gerçek sebepleri araştırır.

Bu yaklaşım, sayısal piksel öznitelik alanlarını kullanarak tasvir edilen görüntüleri işlemek için uyarlanmıştır. Bu bölge birleştirme ve büyüme stratejileri grubuna ait alternatif bir strateji anlatılmıştır. Piksel, bölgelerin birleştirilmesinde çok önemlidir. Bu bölgeler homojen ve daha küçük piksel kombinasyonları olmalıdır. Bölge büyütme / birleştirme yöntemleri tipik olarak birleştirme alanını seçmek için ölçülebilir (Vicente, v.d., 2008). Şekil 2.3. de bir RGB görüntü ve bölütleme, istatistiksel bölge birleştirmesi gösterilmiştir.



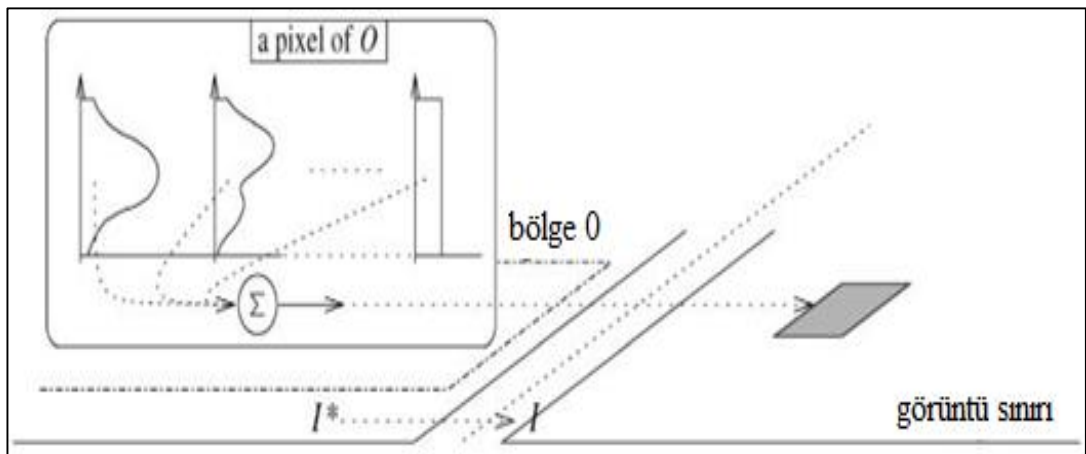
Şekil 2.3. Bir RGB görüntü ve bölütleme, istatistiksel bölge birleştirmesi

Burada, kalenin altında yer alan yemyeşil bölge, değişebilirliği yüksek olduğu zaman resmin diğer bölgelerine göre kontrol edilir. Her şey göz önünde bulundurulduğunda, mükemmel bir bölge birleştirme algoritması, bu birimin korunması ile bölgelerin geri kalanı için birleşme riski arasında iyi bir uyum olduğu keşfedilmiştir. Şekil 2.4'de bir görüntünün beklenen değeri ve gözlenmiş hali gösterilmiştir.



Şekil 2.4. Bir cismin beklenen görüntüsü ve gözlenen görüntülerinin karşılaştırılması

Her biri kırmızı-yeşil-mavi (RGB) değerleri içeren pikseller,  $(L \times U \times V)$  renk alanı monoton renk uzaylarından biridir, ancak çok karmaşık formülasyonlar olduğundan, araştırma  $(L \times U \times V)$  formülünü kullanmamıştır. Komşu istatistik bölgelerin beklentileri, en az bir renk kanalı (R, G, B) için farklıdır. Herhangi bir renk kanalında  $\in (R, G, B)$  ve herhangi bir istatistiksel bölgede, piksellerin aynı renk kanalı olması gerekir.



Şekil 2.5.  $I^*$  istatistiksel bölgeden bazı piksel için tek bir renk kanalının üretilmesi.

I, gözlenen ideali, istatistiksel bölgeler arasındaki sınırlara bağlıdır. Şekil 2.5 de, I\*, beklentiler içindeki bir piksel için bir renk kanalı durumu ve karşılaştırılan gözlenen renk kanalının nasıl oluşturulacağını göstermektedir. Homojenlik, bölge birleşmesi için gerçekten önemli bir şeydir.

Görüntü analizindeki en önemli ve zor süreç, görüntü bölütlenmesidir, ancak bu bölütlenme süreci birçok problemi beraberinde getirmektedir. Son yıllarda melez yöntemlere doğru eğilim artmıştır. Bu yöntemler, ilk bölütlemeyi ve bölge birleştirmeyi pekiştirir. Bilindiği gibi, sınır sinyalleri bölütlemeyi önce belirler. homojen ve heterojen bölütleme iyi olmadığından Sınır tayini iyi değildir. (Whardana & Suciati, 2014), bu tür problemlerin üstesinden gelmek için bölge birleştirme algoritmasında spektral açılı eşiklerinin kullanıldığı bir yöntem geliştirmişlerdir. Bu spektral açılı yöntemi farklı görüntülere uygulanmıştır. Uygulama sayısı üç olarak belirlenmiştir. Spektral açılı yöntemi daha sonra önerilen bölge birleştirme yöntemi ile kontrol edilir. Görüntülere uygulanan yöntemlere göre, bu yöntemin diğerlerinden daha iyi olduğu bulunmuştur. Ayrıca, bu yöntem çok büyük ölçekli bölümlere erişim için mantıklı bir seçim olduğunu raporlamışlardır.

### **2.1.5. Retinal Görüntü ile Optik Disk Bölütleme**

Garduno-Alvarado ve arkadaşları (Whardana ve Suciati, 2014), fundus görüntüsü ile optik disk tanımını açıklamışlardır. Optik disk (OD) tanımının birçok avantajı vardır. Bölütleme ve tespit süresi daha kısadır. Bu yöntem belirli aşamalardan oluşur, ilk adım kan damarlarının bölünmesidir, bundan sonra pik yoğunluk değeri kullanılır ve OD değeri bulunur. Bununla ilgili bazı önemli çalışmalar kesin olarak sınıflandırılabilir (Yang, v.b., 2017). Fundus fotoğrafçılığı, belirli göz hastalıklarını doğrulamak ve zaman zaman tanımlamak için kullanılır. Bu fotoğrafı çekmek için Fundus kamera kullanılır. Fundus kamera 35mm dijital kamera ve yüksek güçlü lenslere sahiptir. İki özel göz hastalığı vakası, bunlar, glokom ve diyabetik retinopati. körlüğe neden olabilir. Dünya Sağlık Örgütü araştırmaları sonucuna göre dünyadaki 180 milyon kör insanın % 4.8 oranında diyabetik retinopati ve %12.3'ünde glokom bulunmuştur. Bu araştırma, dört fazdan oluşmaktadır (Niemeijer, v.d., 2009).

### a) Ön İşleme

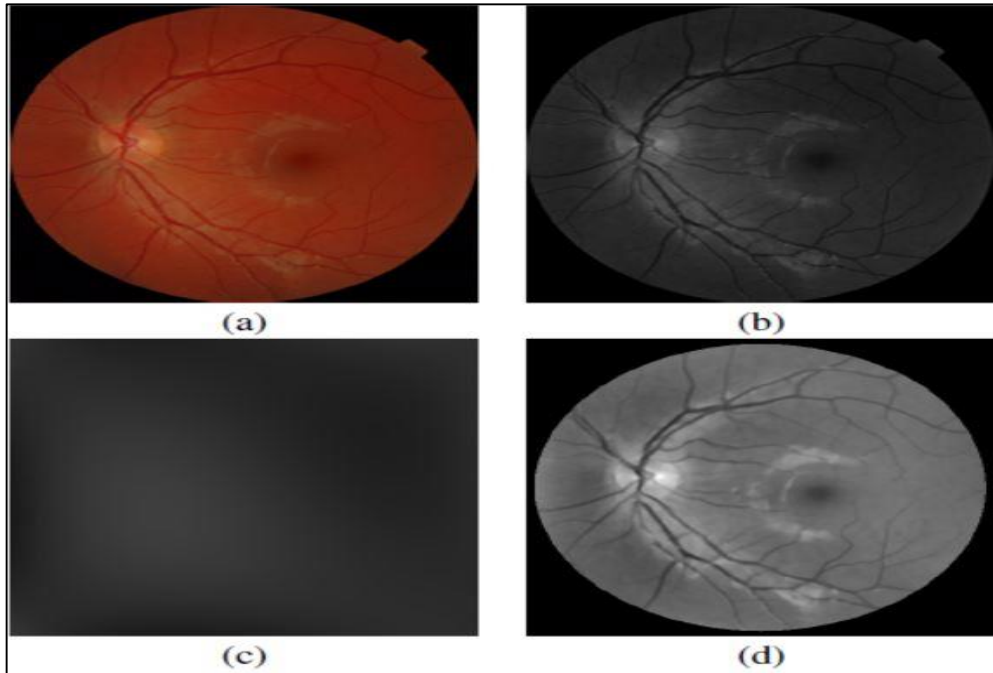
Tüm resimler düzeltilir ve görüntü üzerinde gürültü azaltma gerçekleştirilir. Şekil 2.6'da gösterilen aydınlatma işleminde RGB renk modeli kullanılmıştır. Bu renklerden yeşil renk seçilir çünkü melanin ve hemoglobini absorblar ve epitelyum ve koroid bu rengi yansıtır.

### b) OD yarıçap ortalaması

Bu teknik için yarıçapı bilmek teknik olarak gereklidir. Bu bilgi alan ve fundus resminin gözlem büyüklüğüne dayanmaktadır. Görüntülerin boyutları farklıdır, bu nedenle teknik, bu kısmı yaparken ölçek faktörünü kullanmalıdır. Oftalmologlar tarafından elle parçalanmış OD ve yapılan bölütleme birimi pikseldir. Ortalama yarıçap uzunluğu,  $m$  ile gösterilir ve standart sapma  $s$  ile gösterilir. FOV açısı  $\beta$  ve FOV çapı  $d$  dir.

$$m = \left(\frac{d'}{d}\right) \left(\frac{\beta}{\beta'}\right) \quad (2.1)$$

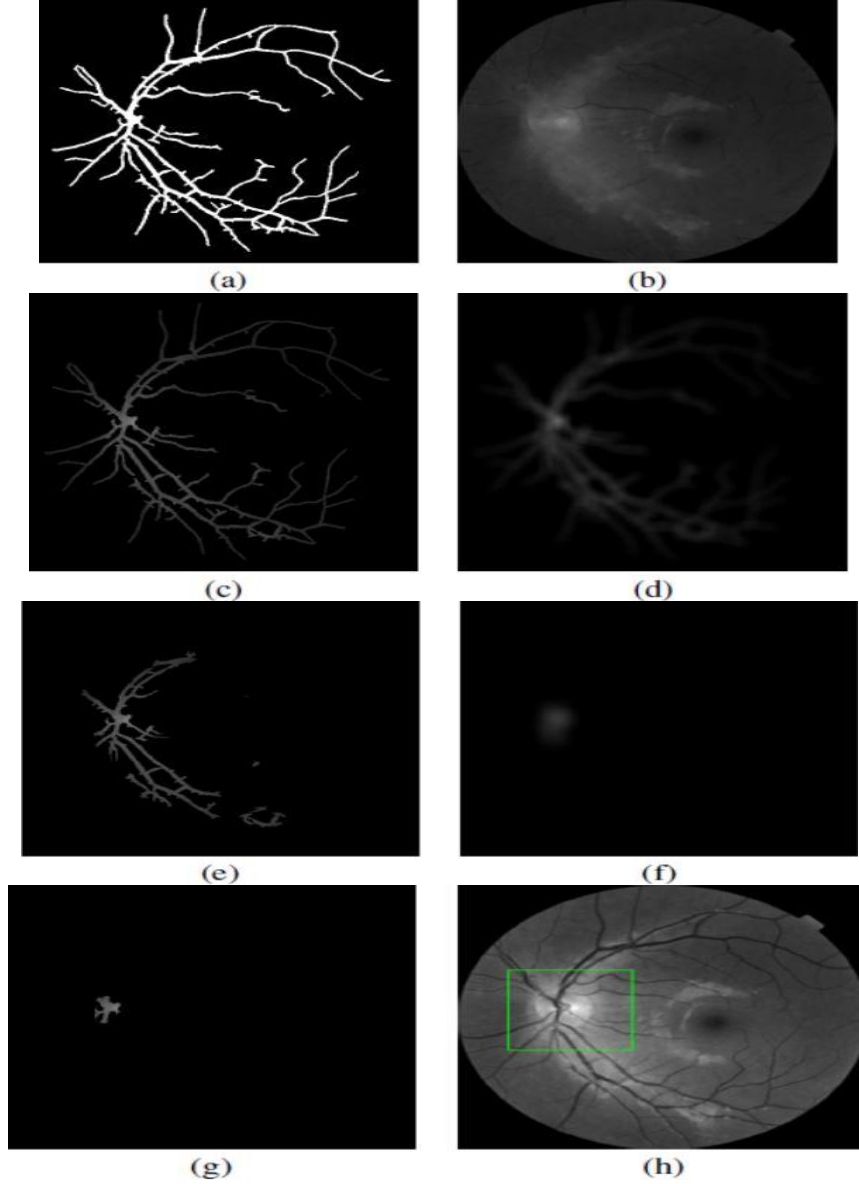
$$s = \left(\frac{d'}{d}\right) \left(\frac{\beta}{\beta'}\right) \quad (2.2)$$



Şekil 2.6. Düzensiz aydınlatmanın düzeltilmesi (a) Orijinal (b) yeşil renginin fundus görüntüsü (c) Arka planın yaklaşımı (d) Yeniden oluşturulan görüntü

### c) OC Lokasyonu

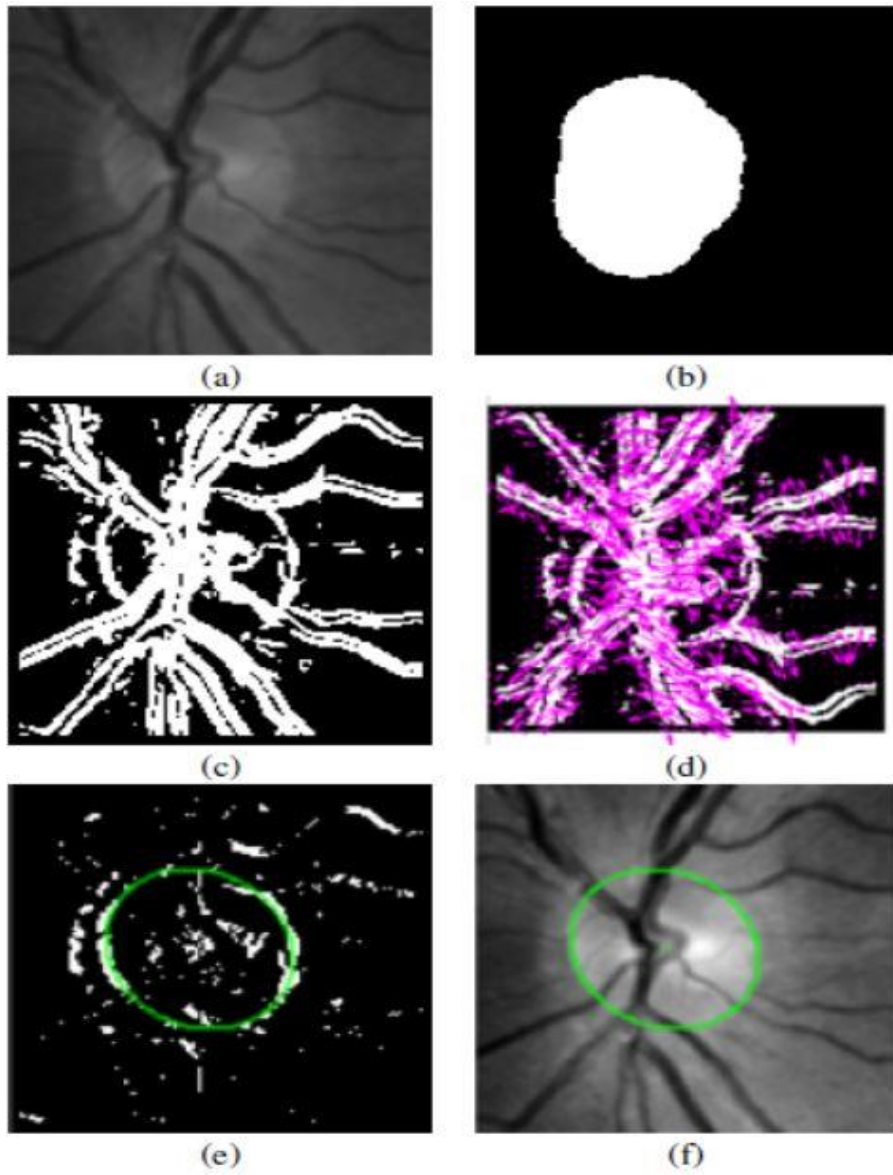
İlk olarak, fundus resminde ilgilenilen bölgenin konumu (ROI) belirlenir. OD, ROI'nin merkezi olarak seçilir. Bu bölümdeki işlemler P üzerinden devam eder. Şekil 2.7 (a) da damarlı bir resim, Şekil 2.7 (b) de damarsız görüntü gösterilmiştir.



Şekil 2.7. ROI Konumu. (a) Bölütlenmiş damarlar (b) Yeşil renkte damarlar yoktur, (c) Başlangıç bölgesi. (d) Filtrelenmiş başlangıç bölgesi. (e) İlk yenilenme Sonucu (First instauration result), (f) RFn. (g) Rn. (h) yeşil bölüm ROI 'dir.

#### d) OD Bölütleme

Bu aşamada, çevresindeki OD sınır piksellerini maksimize eden eliptik alan tespit edilir.  $R_n$  değeri, burada  $n$  optik diski bulmak için gereken toplam tekrar sayısını gösterir. Girişler OD ROI'dir. Çıkış, ROI'de OD'yi sınırlayan bir elipstir. Ayrıca bu bölümde Hough dönüşümü kullanılır. Şekil 2.8'de ROI için vektör durumları ve üstüste getirilen alanlar gösterilmiştir. Tablo 2.1' de Messidor veri kümesi için literatürdeki durumlar gösterilmiştir.



Şekil 2.8. (a) ROI. (b) Merkez adayları. (c) D'nin görüntüsü (d) Üst üste getirilen ROI'nin vektör alanı görüntüsü. (e) (c) 'den seçilen pikseller. (f) Elips düzenleme sonucu.

Araştırmanın sonunda, önerilen algoritmanın değerlendirilmesi için *Messidor* veri kümesi kullanılmıştır. Görüntülemeye dengeli doğruluk (BA), ortalama mesafe (AD), jaccard katsayısı (JC), Dice katsayısı (DC), hassasiyet olmak üzere beş farklı ölçüm kullanılmıştır. Ayrıca, E, manuel bölütlemeyi temsil eder ve A, önerilen yöntem bölütlemeyi temsil eder.

$$JC(A, E) = \frac{|ve(E,A)|}{|veya(E,A)|} \quad (2.3)$$

$$DC(A, E) = \frac{2|ve(E,A)|}{|E|+|A|} \quad (2.4)$$

$$BA(A, E) = \frac{|ve(E,A)|+|ve(-E,-A)|}{|E|+|-E|} \quad (2.5)$$

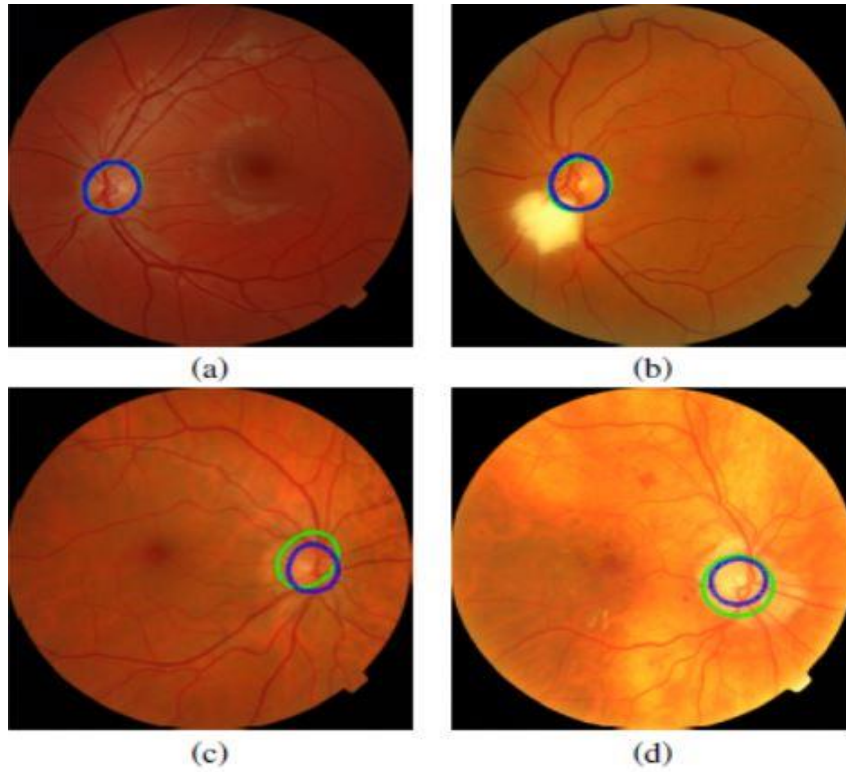
$$Sen(E, A) = \frac{|ve(E,A)|}{|ve(E,A)|+|ve(E,-A)|} \quad (2.6)$$

Tablo 2.2. *Messidor* veri kümesi

<i>Messidor</i> veri kümesi					
<i>Literatür bilgisi</i>	JC	BA	Sen	DC	AD
(Dashtbozorg, v.d., 2015)	0,88	0,99	0,94	0,94	3,16
(Giachetti , v.d., 2015)	0,88	-	-	-	-
(Morales v.d.,2014)	0,82	0,99	0,93	0,89	4,07
(Yu ,v.d. , 2013)	0,84	-	-	-	-
<i>Önerilen yöntem</i>	0,82	0,99	0,92	0,89	3,6

Bölütlemeye karşılaşılan olumlu ve olumsuz sonuçlar, pozitif ve negatif sonuçlar olarak. Şekil 2.9 (a)'da gösterilmiştir. Yeşil daireler otomatik bölütlemeleri ve mavi daireler manuel bölütlemeleri sembolize eder.

Sarı noktayı Şekil 2.9 (b) de dikkate alarak, otomatik algoritma OD'nin algılanması konusunda iyidir. Bu sonuçlarda, otomatik bölütlemeye diğerlerine göre daha iyi sonuçlar elde edilir. (Yu, v.d., 2012) optik disk bölütlemesi için gözetimsiz–eğitimsiz (unsupervised) metod önermişlerdir. Optik diskteki kan damarı bölütleme sırasında süreksizliğe neden olur ve en büyük bölütleme problemidir. Nesnelere, bu teknikle süreklilik kazandırılması amaçlanmıştır. Grafik kesimi tıp medikal görüntü analizinde bir görüntü bölütlemesidir. Bu tekniğin amacı, objektif bir imajın ağırlıklı irtibatların grafiğiyle eşleşmesidir. Şekil kesme (graph cut), enerji fonksiyonunun tamamen azaltılması ve optimal bölütlemenin oluşturulması işlemidir. Şekil 2.10 da gösterildiği gibi, şekillerde özel düğümler vardır, ön plan terminali S kaynağı ile temsil edilir ve arka plan terminali T kaynağı tarafından temsil edilir (Salazar, v.d.,2011).



Şekil 2.9. Bazı bölütleme sonuçları



Görüntü kenarların çıkarılması rapor edilmiştir. (Boykov ve Funka-Lea,2006). Görüntü, bölütleme işleminin başında sınırlandırılmıştır. Görüntünün sınırlanması nedeni ile kontrastın artmasına, pikseller arasındaki bağlantılara n- bağlantılar denir.

t-linkler pikselleri terminallere bağlayan kenarlar olarak ifade edilir. N-bağlantı ağırlıklarının formülü denklem 2.7 de verilmiştir.;

$$B_{p,q} = \exp\left(-\frac{(I_p - I_q)^2}{2\sigma^2}\right) \cdot \frac{1}{\Delta(p,q)} \quad (2.7)$$

Piksel farkı ve bunlar arasındaki bağlantının stabilitesi arasında ters bir oran vardır. Bazı kısaltmalar yoğunluk dağılımını gösterir. Bunlar, ön plan  $F_{başlangıç\ noktası}$  ve  $B_{başlangıç\ noktası}$  ile sembolize arka plan  $B_{gseeds}$  ile sembolize edilir. Onlar arasındaki piksel yoğunluğu  $I_p$  ve  $I_q$  ile gösterilir. Hesaplama metodu Eşitlik (2.8)-. (2.12) ile verilmiştir.

$$S_{bağlantısı} = -\ln Pr\left((I_p | F_{başlangıç\ noktası})\right) \quad (2.8)$$

$$T_{bağlantısı} = -\ln Pr\left((I_p | B_{başlangıç\ noktası})\right) \quad (2.9)$$

Ayrıca,

$$S_{bağlantısı} - \ln Pr\left((I_p | F_{gbaşlangıç\ noktası})\right) + V_{ad} \quad (2.10)$$

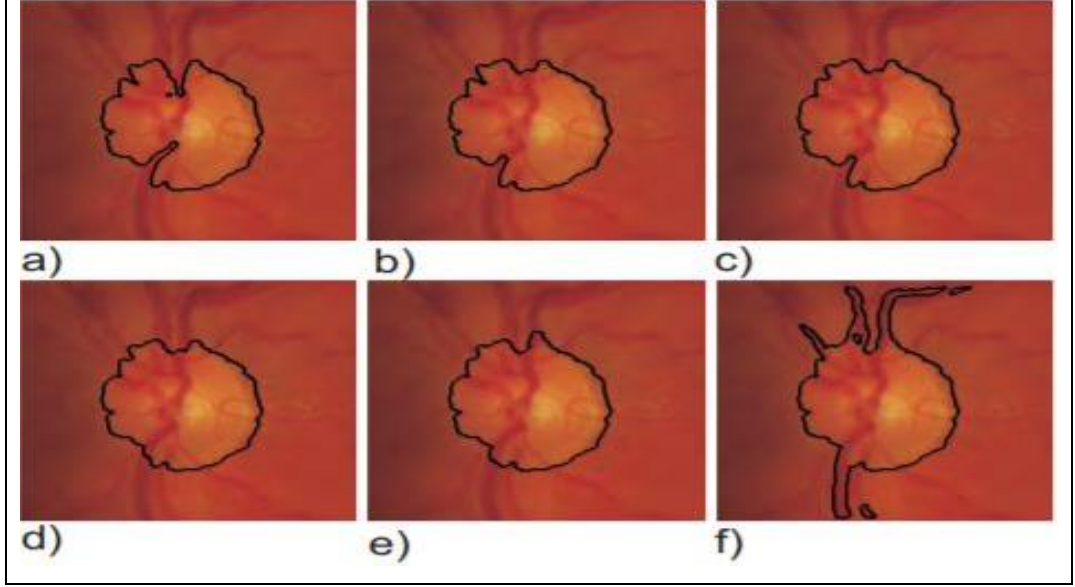
$$T_{bağlantısı} = -\ln Pr\left((I_p | B_{gbaşlangıç\ noktası})\right) \quad (2.11)$$

Burada, ön plan bağlantısı için ,

$$V_{ad} = \max_{p \in V} \left( -\ln Pr\left((I_p | F_{gbaşlangıç\ noktası})\right) \right) \quad (2.12)$$

Ön plan bağlantısı için dengeleme faktörü  $V_{ad}$  eklenmiştir. Şekil 2.12 de, retinal görüntüleme bu formülasyonların sonuçları gösterilmiştir. Her resmin farklı  $V_{ad}$  değerleri kullanılır.  $V_{ad}$ 'in düşük bir değeri için, bölütleme, optik sinir tarafından iç veya yakın kan damarlarının varlığı ile etkilenir.  $V_{ad}$  arttığında, bölütleme

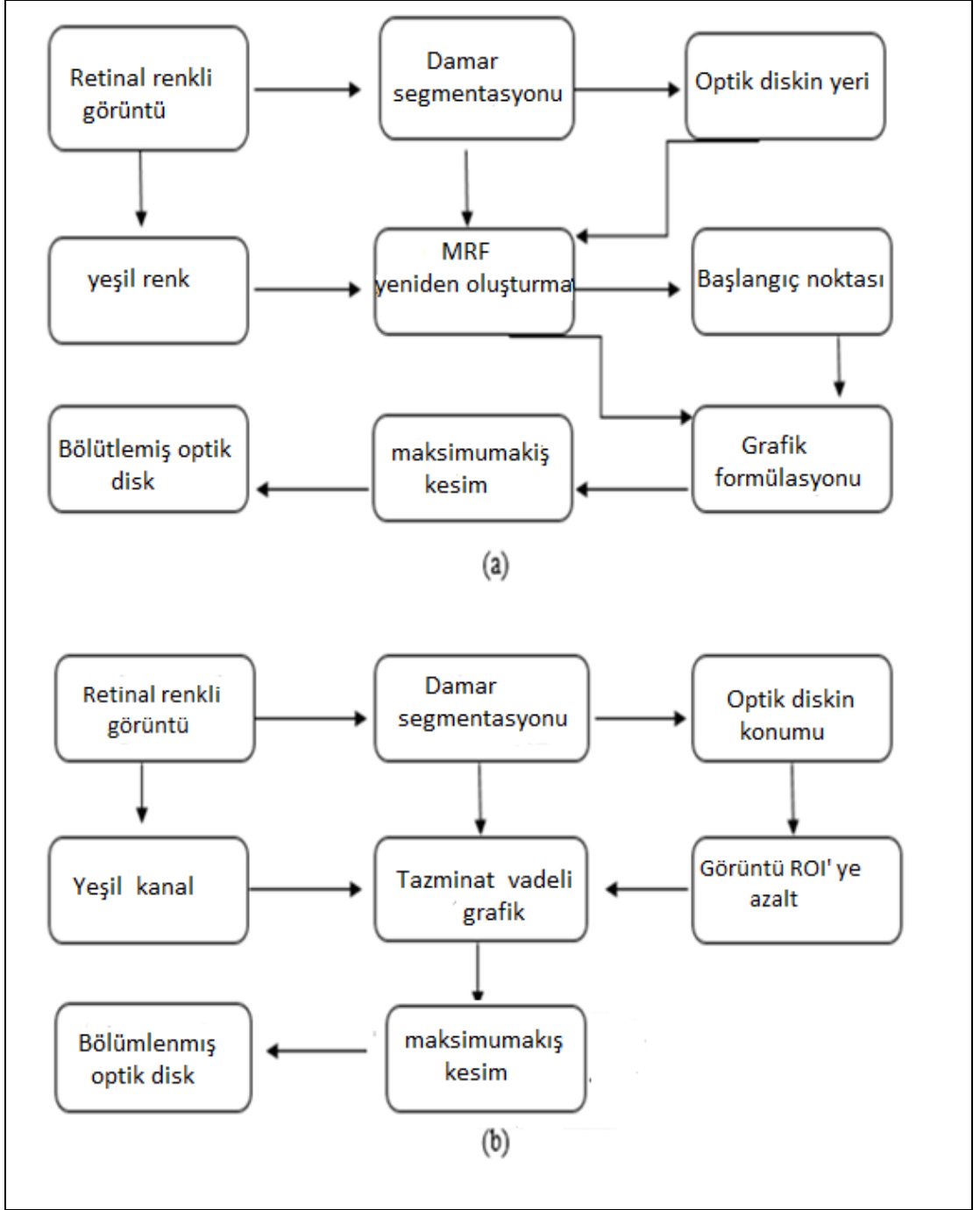
performansı kan damarlarını ön planın bir parçası olarak bölütleme başlayana kadar gelişir.



Şekil 2.12.  $V_{ad}$  retinal görüntüde farklı değerler a)  $V_{ad} = 20$ , b)  $V_{ad} = 50$ , c)  $V_{ad} = 100$ , d)  $V_{ad} = 150$ , e)  $V_{ad} = 200$ , f)  $V_{ad} = 25$

(Boykov ve Funka-Lea, 2006) makalelerinde teşhis yönteminde çok yüksek bir performansa sahip olmayı amaçlamışlardır. Optik disk yapısı çok karmaşık olduğundan, otomatik yöntem optik disk bölütleme için daha güvenlidir. Görsel tarama testleri renk, dolaşıklık ve çap gibi faktörleri kullanmıştır. Optik diski kesmek için yeni bir yöntem sunulmuştur. Göz hastalıklarını azaltabilir ve bu sayede tarama maliyeti azalabilir. Kullanılan yöntem, kamu veri kümeleri üzerinde test edilmiştir. Bunlar, sırasıyla (DRIVE, STARE and DIARETB1) olarak verilir.

Şekil 2.13 de MRF Yönteminin aşamaları gösterilmiştir. Bölütlemenin ilk adımı, optik disk konumunu belirlemektir. Yakınsama özelliği pozisyonu belirlemek için kullanılır. İkinci adım disk bölgesini ayırmaktır. Bu bölümde otomatik yöntemler, kompanse faktörü ve markov rastgele alan (MRF) rekonstrüksiyonu kullanılmıştır. Markov rastgele alan yönteminin amacı, damarları optik disk bölgesinden ayırmaktır. Bu işleme görüntü rekonstrüksiyonu denir. Yeni görüntü damarlardan temizlenir. Kompanse faktörü, damarların yoğun olduğu bölgeleri kullanarak parçalanma işlemini gerçekleştirir. Şekil 2.13' de her iki yöntemde gösterilmiştir.

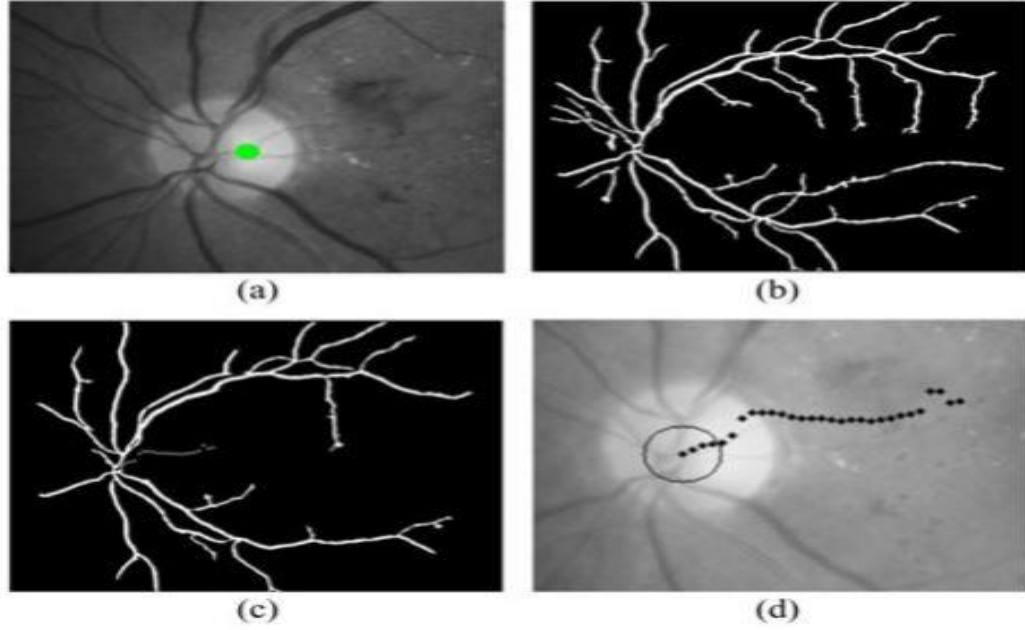


Şekil 2.13. (a) Markov Rastgele Alan yönteminin şeması. (b) Karşılık faktörü diyagramı.

Optik diskin yerinin tespitini (Boykov ve Funka-Lea, 2006) çalışmasında göstermiştir. İnce damarlar temizlenir ve sentroid belirlenir. Bunu yapmak için (2.13) eşitliğini kullanmıştır; Şekil 2.14' de en parlak bölge, ikili kesim, pruning sonrası, ve noktaların dizilimi gösterilmiştir.

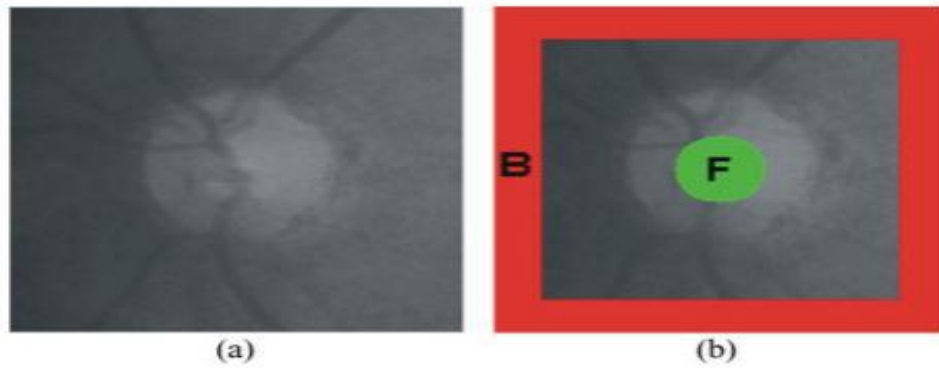
$$C_x = \sum_{i=1}^K \frac{x_i}{K} \quad \text{ve} \quad C_y = \sum_{i=1}^K \frac{y_i}{K} \quad (2.13)$$

Piksellerin koordinatları  $x_i$  ve  $y_i$  ile gösterilir. K ile gösterilen piksellerin sayısı 1' e ayarlanır. En büyük piksel sayısına sahip olan en parlak bölge algılanır ve merkez bulunur; sonuçta optik diskin konumu merkez tarafından belirlenir.



Şekil 2.14. (a) En Parlak Bölge, (b) İkili Kesimli, (c) pruning sonrası, (d) Noktaların Dizilimi

Optik disk sınırları çok önemlidir, bu nedenle arka plan (B) ve önplan (F) noktaları kullanılmıştır. İşlem zamanını en aza indirmek için ilgilenilen alan (ROI) kullanılır. ROI merkezi ve optik disk merkezi bir araya getirilir F ve B işaretlenmiş ve Şekil 2.15 de ayrıntılı olarak gösterilmiştir.



Şekil 2.15. (a) ROI görünümü, (b) Ön plan F ve ROI görüntüsünün B arka planı.

### **2.1.6. Optik Disk Üzerindeki Yeni Damarların Saptanması**

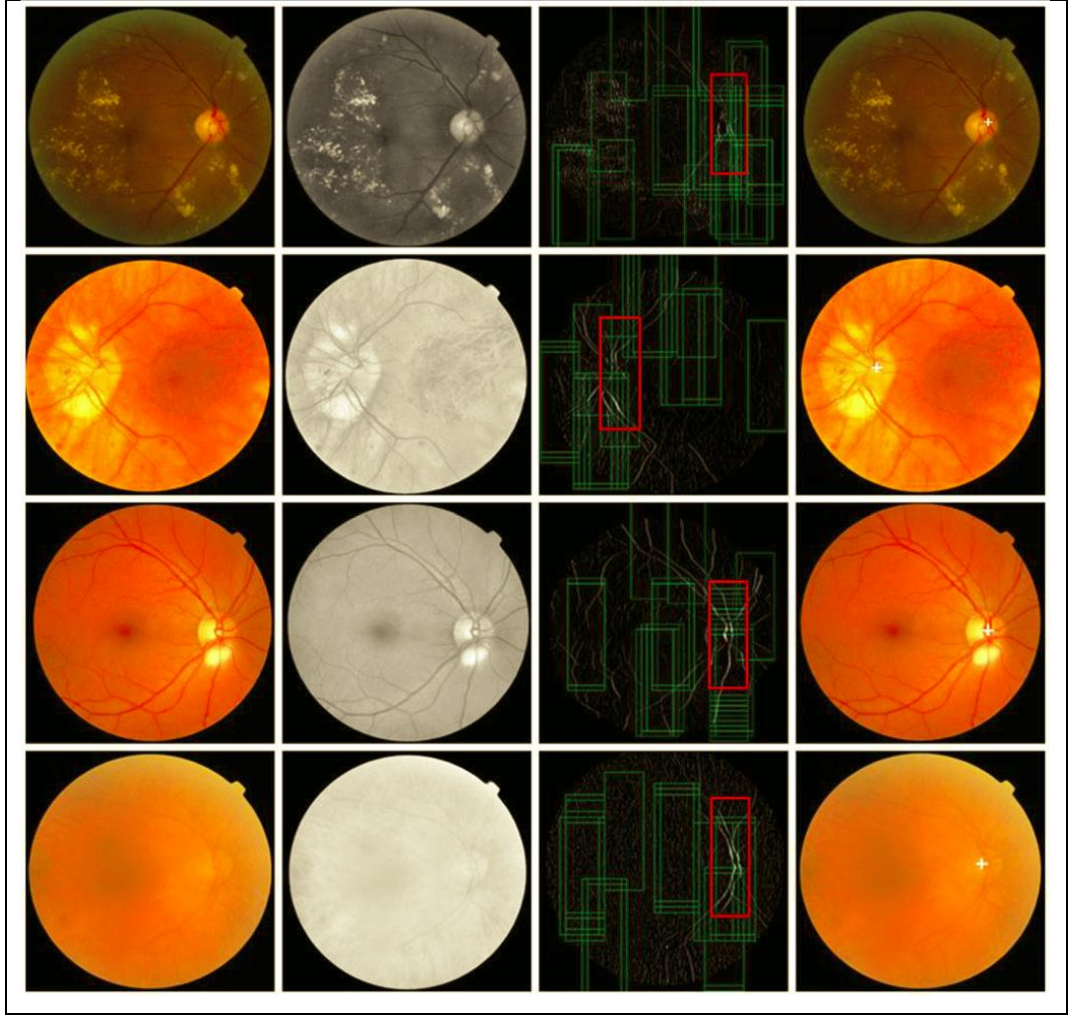
Optik disk üzerinde yeni damarları gösteren standart tarama fotoğraflarının saptanması için bir yöntem tarif edilmiş ve değerlendirilmiştir(Winder, v.d., 2009).

### **2.1.7. Lokalizasyon ve Bölütleme**

En yaygın yöntemlerden (Salazar, v.d.2014) OD, saptama ve bölütlemeyi (Yu , v.d., 2012) ve (Youssif v.d., 2008) daha ayrıntılı bir şekilde incelemiştirlerdir. Şekil 2.16 da gösterildiği gibi, OD'nin yerini belirlemek için daha önce bazı yöntemler kullanılmıştır.

Göz hastalıklarının teşhisinde otomatik tarama çok önemlidir. Bu taramanın en önemli parçalarından biri OD lokalizasyonudur. (Winder,v.d., 2009) bu konunun bazı tekniklerini vermiştir. Yine de, doğru ve net OD lokalizasyon yöntemleri araştırılmaktadır. Tablo 2.3'de önerilen metot very tabanlarında değerlendirilmiştir (Zou, v.d., 2018).

Bu çalışmada iki farklı yöntem birlikte kullanılmıştır. Birincisinde görüntünün yoğunluğu kullanılmıştır, ikincisinde vasküler verileri kullanılmıştır. Başlangıçta amaç OD aday bölgesinin belirtmektir. OD aday(candidate) bölgesini belirlerken görüntü yoğunluğu prensibi kullanılır. Bundan sonra, bu bölge doğrulama modeline transfer edilir. OD'nin merkezi, sonuca göre belirlenir. Önerilen yöntem, farklı veri tabanlarında değerlendirilmiştir. Bu değerlendirmelere göre DRIVE veri tabanında en iyi sonuçlar elde edilmiştir.



Şekil 2.16. OD Lokalizasyon Örneği

Tablo 2.4. Önerilen metodun verry tabanlarında değerlendirilmesi

	Doğruluk oranı	Çalışma süresi	Harcanan zaman
Stare	96,3 %	0,05 s	0,49 s
Diabetdb0	100 %	0,13 s	2,21 s
Drive	100 %	0,03 s	0,38 s
Diaretdb1	100 %	0,12 s	2,15 s

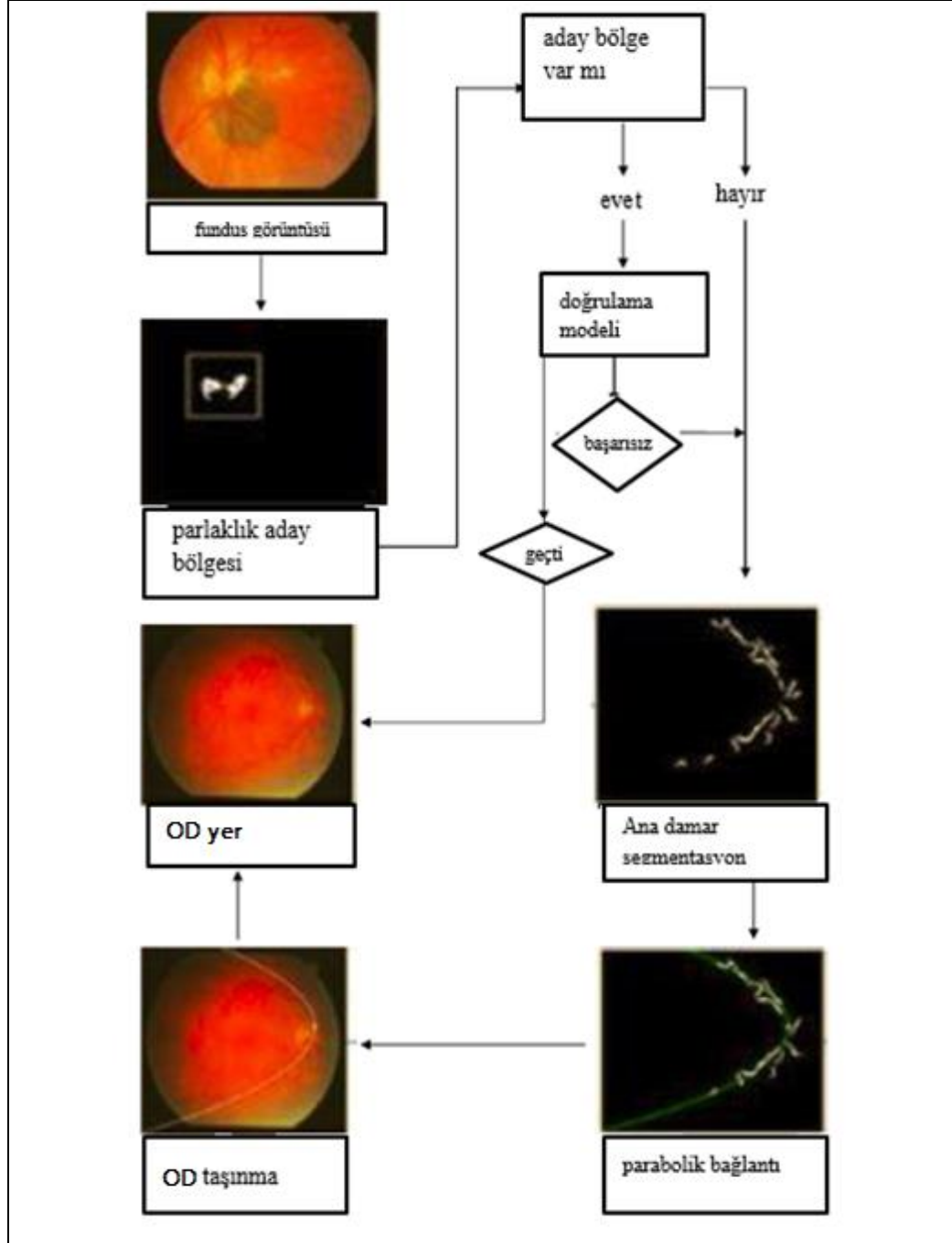
Genel olarak OD bölütlemesinde sunulan yöntemler OD sınırının şekline veya görüntüsüne göre belirlenir. Aslında, görünüşü ve şekli birleştirmek mümkündür. İki

özelliği birlikte kullanılması bu yöntemin, ayırt edici özelliklerinden biridir. OD sınırlarını belirlerken belirli adımlar önermiştir. OD sınırlarının koordinatlarını kullanarak, bu koordinatlar ve görsel görünüm çerçevesi arasındaki yönlerin oluşturulması amaçlanmıştır. Bununla birlikte, gradyent oryantasyon histogramları gösterilmiştir. Önerilen yöntem veri tabanlarında test edilmiştir. Sonuca göre, bu yöntem optik disk bölütlemeyi en üst düzeye çıkararak en son teknolojiye geçmiştir. Şekil 2.16'de optik diskin bulunması için bir akış diyagramı gösterilmiştir (Li ,v.d., 2018). Varyasyon modeli prensiplerini kullanarak yeni bir yöntem geliştirmiştir. Bu yeni yöntem OD'nin bölümlere ayrılması için kullanılır (Dai ,v.d., 2017).

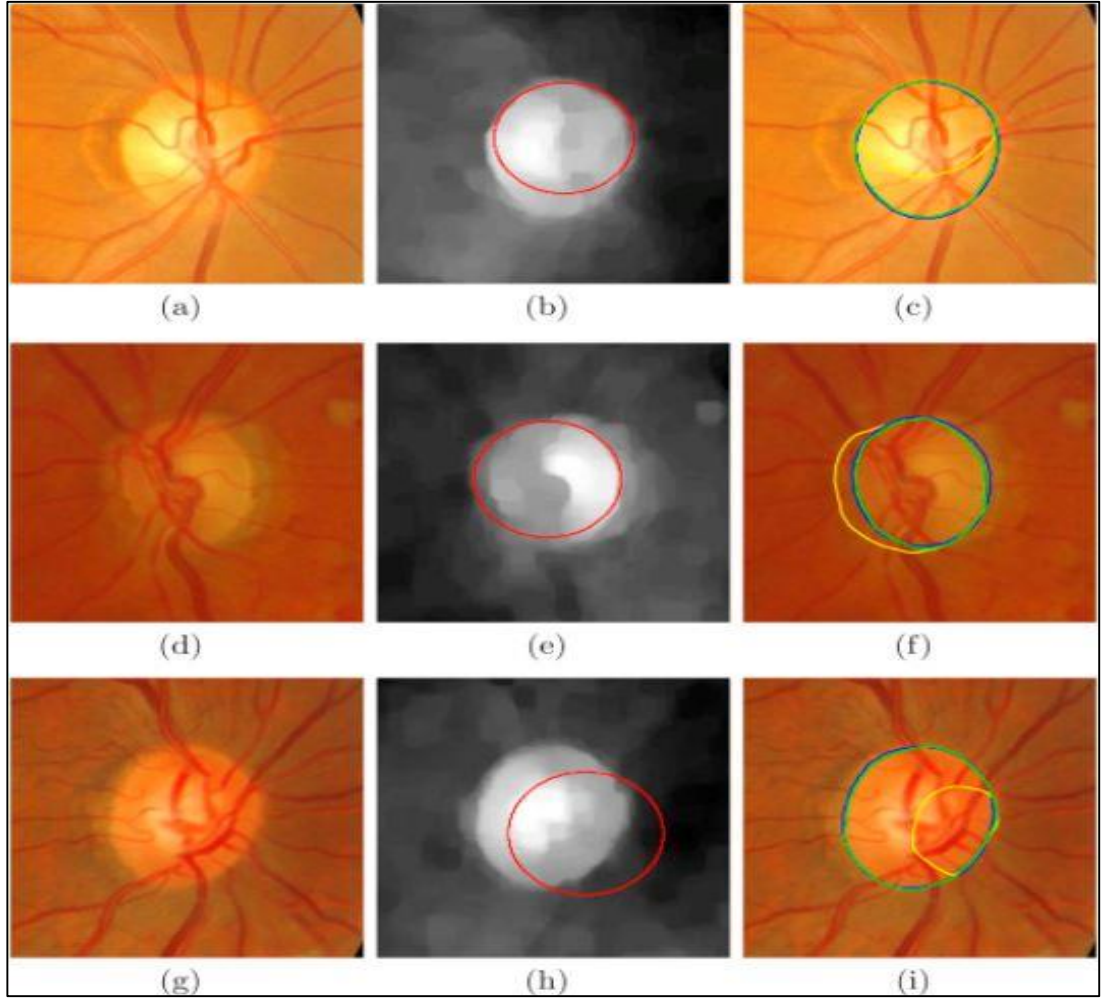
Yöntem çeşitli enerji modellerine dayanmaktadır. Öncelik OD merkezinin belirlenmesidir. Bu işlem seyrek kodlama (sparse coding) ile elde edilir. Temel sınır eğrisi, Hough dönüşümü ile harmanlanmıştır. Bulunan eğriyi OD sınırına getirmek için bir model önerilir. Bu model üç enerji terimini birleştirir. İlk terimin adı, faza dayalı sınır enerjisidir. Düşük kontrastta bile en iyi sonuçları elde etmek için tasarlanmıştır. İkinci terim şekil enerjisidir. Kısaca PCA olarak adlandırılmaktadır. Bu terim sinir liflerinin negatif enerjilerini kaldırarak sınırları korur. Üçüncü terim bölgenin enerjisidir. Üçüncü terim, evrimsel enerjiyi homojen bölgelere gönderir. Son aşamanın avantajı, evrimsel enerjinin ilk konumuna bağlılığının sağlanmasıdır. Bu bölütleme yöntemi farklı veri tabanlarında test edilmiş ve performansları ölçülmüştür. *Messidor*, *Onhsd*, *Drions* veri tabanlarından elde edilen sonuçlar diğerlerinden daha iyidir. Önceki optik disk bölütleme işlemlerinde makine elemanları kullanılmıştır. Retina görüntülerinin farklı özellikleri vardır. Yani sınıflandırdığında yardımcı olmaktadır. Her veri kümesi farklı koşullar altında toplanan retinal görüntüyü içerir. Şekil 2.16'de optik diskin yerinin bulunması için algoritma, Şekil 2.17'de OD nin yerlerinin belirlenmesi ve Şekil 2.18'da, OD bölümlendirmesinin akış şeması gösterilmiştir.

Veri kümesinde oluşturulan model başka bir veri kümesinde çalışmayabilir ve aynı sonucu göstermeyebilir. Her veri kümesi için model oluşturmak çok zaman alır. Bu yazıda (Dai,v.d., 2017), bu problemi çözmek için destek vektör makinesini (QDSUM) önerilmiştir. Bu yöntem aynı anda çalışır. Yöntem, hedef ve alan alanı

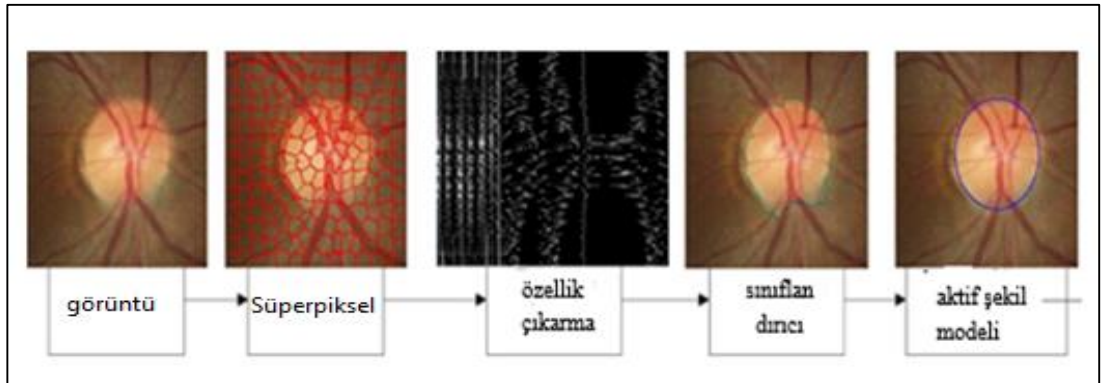
arasındaki farkı en aza indirir. Yeni yöntem, sınıflandırma hatasını % 14,2'den% 2.4'e düşürmüştür.



Şekil 2.17. Optik diskin yerinin bulunması



Şekil 2.18. OD merkezinin belirlenmesi

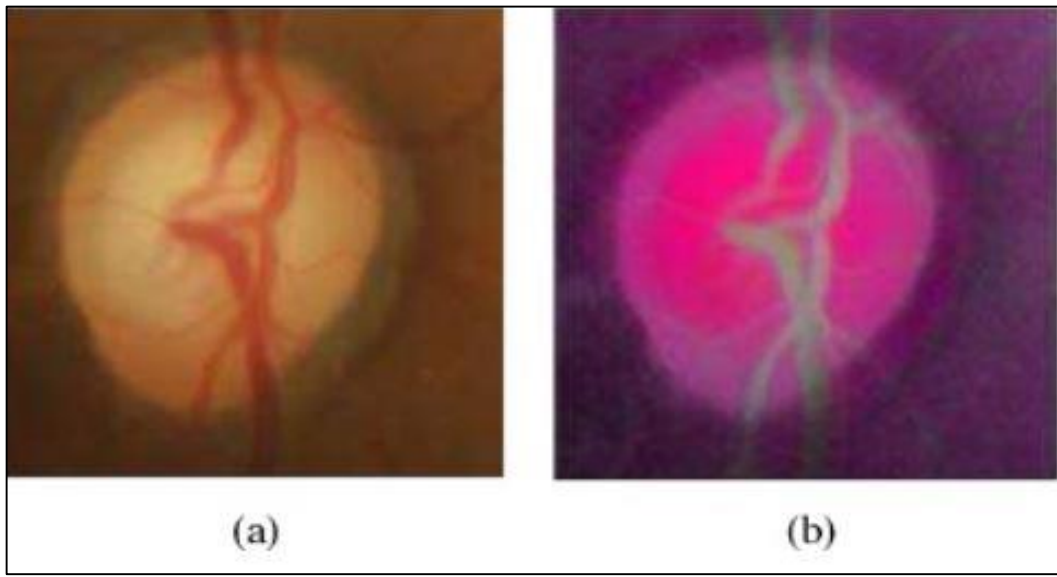


Şekil 2.19. Disk bölütlemenin akış şeması.

(Cheng, v.d, 2017) retinal görüntüleri bölütlemek için yeni bir yöntem sunmuşlardır. Bu yöntemde evrimsel sinir ağı (Convolutional neural network CNN) kullanmışlardır. Hesaplama karmaşıklığını azaltılması ilk hedefleridir. Bunun için entropi örnekleme tekniğini kullanmışlardır. Tekniği kullanırken bilgi verici noktalar

seçilir. Bu noktalara örneklenmiş noktalar denir. Bütün bunlar yeni bir öğrenme çerçevesi tasarlamak için kullanılmıştır. Filtreler birkaç katmandır. Önceki katmanın çıktısı, bir sonraki katmanın girdisi olarak işlev görür.

Şekil 2.20. de ön işleme ve işlendikten sonraki durumlar gösterilmiştir. Sonra softmax lojistik sınıflandırıcı çıktıya ve test görüntülerine uygulanır. Sınıflandırıcı çıkışında son bölütü alınır. Konveks vücut dönüşümü ve grafik kesimi bu bölümde kullanılmaktadır. Tüm bu algoritmalar DRISHTI-GS veritabanında test edilmiştir.



Şekil 2.20. (a) Ön işleme (b) İşlendikten sonra

Otomatik optik disk tespiti, göz hastalıkları için bilgisayar destekli bir sistemin geliştirilmesinde önemli bir rol oynar. (Fan, v.d., 2017) yapısal öğrenme tabanlı OD algılaması için bir algoritma önermişlerdir. Bu model OD kenar haritasını elde etmek için kullanılmıştır. OD'nin ikili bir görüntüsü elde edilsin diye eşik değeri, kenar haritasında yapılır. Son olarak, Hough dönüşümü, bir daire ile yaklaşık OD sınırını belirlemek için ilgili alan üzerinde çalışılmasıdır. Önerilen algoritma. veri kümesinde değerlendirilir ve umut verici sonuçlar elde edilmiştir. Sonuçlar, önerilen yöntemin en son durumla rekabet içinde olduğunu göstermektedir. Bu yöntem, OD bölütleme için güvenilir bir yoldur.

### 3. MATERYAL VE YÖNTEM

#### 3.1. Arka Plan

Biyometri teknolojisindeki ilerlemeler ile günümüzde tıp pratiğinde halen kullanılan bilgisayarlı yöntemlerin sayısında ve aktivitesinde önemli gelişmeler elde edilmiştir. Otomatik görüntü işleme, analiz, tıbbi teşhisde uzmanların daha fazla bilgi almasına ve uygun tedaviye karar vermesine yardımcı olabilir. Bu bağlamda, klinik alanda kullanılan fundus retinalinin yüksek çözünürlük görüntülerine varsa, teşhis ve tedavide kullanılacak birçok özelliğin sağlanması genellikle mümkündür. Yaşlanmadan dolayı , oftalmoloji alanında özellikle diyabetik retinopatinin (DR) ilerlemesinde, makula dejenerasyonunda elde edilen görüntü işleme ve glokom gibi en önemli hastalıkların otomatik olarak tanımlanmasında kullanılır. DR gibi hastalıklar, erken evrelerde hastaların görme bozukluğuna neden olmaz. Tanınması ve tanımlanması oldukça zor olduğundan dolayı, bu hastalıkların teşhisi düzenli göz muayenesini gerektirir. Teşhis ve tedavi pahalı olduğundan ve zaman gerektirdiğinden dolayı, retinal görüntüler için segmentasyon yöntemleri, doktorların bu muayeneyi yapmasına yardımcı olabilir ve retinal görüntülerde herhangi bir hastalık şüphesi otomatik olarak profesyonel doktorların kullandığı sistem tarafından kontrol edilebilir. Doktorlar çok sayıda görüntüyü hızlı kontrol edemediğinden böyle bir durumda hastalığın tedavisi için teşhis ve doğru rehberlik çok hızlı olmayacaktır.

##### 3.1.1. Görüntü İşleme

Görüntü işleme, bir görüntünün dijital forma dönüştürülmesi ve gelişmiş bir görüntü elde etmek ya da ondan yararlı bilgiler elde etmek için bazı işlemlerin gerçekleştirilmesidir. Giriş, video karesi veya fotoğraf gibi görüntüdür ve çıktı, söz konusu görüntü ile ilişkili görüntü veya özellik olabilir. Görüntü İşlemede, görüntü gösterimi, görüntü geliştirme, görüntü bölümlendirme ve görüntü sınıflandırma gibi değişik teknikler kullanılır. Görüntü gösterimi "Gerçek dünya" da tanımlanan bir görüntünün, iki gerçek değişkenin bir işlevidir. Örneğim  $f(x,y)$ , görüntünün gerçek koordinat konumunda  $(x, y)$  yoğunluğu (parlaklığı) dır. Görüntü  $f(x, y)$ , N satır ve M sütuna bölünür. Bir satırın ve bir sütunun kesişimi piksel olarak adlandırılır. Tamsayı

koordinatlarına  $[m, n]$  [ $m = 0,1, 2, \dots, M-1$ ] ve [ $n = 0,1,2, \dots, N-1$ ] ile atanan deęer  $f[m, n]$ 'dir.

### 3.1.2. Görüntü Bölütleme

Bölütleme, görüntü işlemede farklı benzer özelliklere (örneğin yoğunluk, eğim, uzaysal ve zamansal konum ve varyans) baęlı olarak bir görüntüyü çeşitli ilgi alanlarına bölme önemli görevlerden biridir. Bölütlemenin kullanımı çok yönlüdür ve bu teknik, bugün tıp alanında özellikle birçok farklı alanda önemlidir. Bölütleme, organların veya lezyonların hacim hesaplaması, verilerin 3B'de görselleştirilmesinden önce ön işlemde geçirilmesi, farklı görüntülerde nesnelerin yerleştirilmesi gibi çeşitli uygulamalarda kullanılır. Bir ürünün doğru spesifikasyona sahip olup olmadığını kontrol etmek için sanayide de kullanılabilir. Kan damarları, kaslar, kemikler ve beyin bölgeleri ve daha fazlası gibi anatomik yapıları incelemek için kullanılabilir. Yüz ve parmak tanıma sistemlerinde kullanılır.

Ayrıca görüntü bölütleme ile bir görüntünün temsili, daha anlamlı ve daha kolay analiz edilebilir bir şeye dönüştürebilir. Görüntü bölütleme, bir görüntünün her bir bölgenin homojen olması için kesişme olmayan bölgelere ayrılması işlemidir. Tıbbi alanda görüntü bölütleme, bir lezyon veya organın kantitatif ölçümlerini isteyen radyologlar ve cerrahlar tarafından kullanılacak önemli bir araçtır. Klinik olarak kullanışlı olmak için, aletin hızlı ve kullanımı kolay olmalıdır.

Piksel tabanlı, bölge tabanlı ve sınır tabanlı yöntemler gibi farklı bölütleme yöntemleri veya sınıfları vardır. Bu yöntemler hız, sağlamlık ve karmaşıklık açısından farklılık gösterir. Piksel tabanlı yöntemler, eşikleme ve sınıflandırma gibi yöntemlerdir. Bölge tabanlı yöntemler, Bölge büyütme, Havza ve Seviye kümelerini içerir. Sınır tabanlı yöntemler Livewire ve Aktif konturları içerir ve nesneler arasındaki kenarları bulmak için kullanılır. Görüntü bölütleme, CAD, kantitatif analiz, görselleştirme, kayıt ve daha birçok süreç için önceliklidir (Zilly, v.d.,2017).

Bazı durumlarda, görüntü bölütleme, belirli bir görüntü aralığıyla değil, tüm görüntüyle ilgilidir. Görüntünün bir kısmının belirlenmesi ile ilgilenildiğinde görüntü bölütleme kullanılır ( Vliet v.d., 1989).

Görüntü bölütleme, karar odaklı bir uygulamada bir görüntünün piksellerini doğru şekilde sınıflandırmak için en çok kullanılan yöntemlerden biridir. Her bir bölgede piksellerin yüksek benzerliğe sahip olacak ve bölgeler arasında yüksek kontrastı olacak şekilde bir görüntüyü çeşitli ayrı bölgelere ayırır. Sağlık, görüntü işleme, trafik görüntüsü, görüntü tanıma vb. birçok alanda değerli bir araçtır. Eşik tabanlı, kenar tabanlı, küme tabanlı, nöral ağ tabanlı gibi görüntü bölütleme teknikleri vardır. Farklı teknik yöntemlerden en etkili olanlarından biri kümeleme metodudur. K-kümelenmesi, Bulanık C-kümelenmesi, mountain kümeleme yöntemi ve eksiltici kümeleme yöntemi gibi yöntemler vardır. Bu yöntemlerden en etkili olanlardan biri kümeleme metodudur. Hiyerarşik kümelenmeden daha basit ve sayısal olarak daha hızlıdır ve ayrıca çok sayıda değişken için de çalışabilir. Fakat farklı sayıda küme için farklı küme sonuçları üretir. Bu nedenle, uygun sayıda küme sayısını başlatmak için  $k_2$  gereklidir. Yine, sentroidin  $k$  sayısını başlatmak için gereklidir. İlk sentroidin farklı değeri farklı kümelenme ile sonuçlanır. Bu yüzden uygun ilk sentroid seçimi de önemlidir. Günümüzde görüntü bölütleme, arka plandan çıkarılan bölgeyi veya ilgili bölgesi için kullanılan tıbbi alanda ilgilenilen bölgeyi arka plandan çıkarmak için kullanılır.

### 3.1.3. İstatistiksel Bölge Birleştirme

Bu bölümde, istatistiksel bölge birleştirme algoritması (SRM) kullanarak deneysel olarak elde edilen retina optik disk bölütlemesi konusu hakkında bilgi verilmiştir. Algoritma ve hesaplamalar MatLab'ın 16. versiyonunu kullanarak yapmışlardır. Bu çalışmadaki tüm retinal görüntüler kamu ve uluslararası *MESSDIOR* veri tabanından alınmıştır. Bölge birleştirme ile görüntü bölütleme, bölgelerin seçiminde belirli bir sıra takip eder. Birleşme bölgelerinde, bölgeler homojen özellikleri olan piksel kümeleridir ve daha küçük bölgeleri veya pikselleri birleştirerek yinelemeli olarak büyütürler, bu pikseller temel bölgelerdir. (Nock, v.d., 2004).

SRM teknikleri genellikle bölgelerin birleşmesine karar vermek için bir istatistiksel test ile çalışır. Bir birleştirme koşulu bu testi kullanır ve bölütleme oluşturur. İstatistiksel bölge birleştirme modelinin ana fikri, görüntü bölütlemesini formüle etmektir, Sınırları basit bir aksiyomdan tanımlanan istatistiksel bölgelerden

araştırılan doğru bölgelerdeki bilinmeyen doğru görüntülerden gözlenen görüntüdeki bölgelerin yeniden oluşturulmasıdır.

Algoritma hakkında iki nokta vardır: Öncelikle, daha önce açıklanan algoritmanın aksine SRM (sınırlı bir şekilde) renk bilgisini içerir. İkincisi,  $O(n)$  hesaplama karmaşıklığına sahip olmak için uygulanabilir, bu da onu en hızlı renkli görüntü bölütleme algoritmalarından biri haline getirir.

Bir görüntüde verilen bir  $R$  bölgesinde

$$b(R) = g \sqrt{\frac{1}{2Q|R|} \ln \left( \frac{1+|R|}{\delta} \right)} \min(g, |R|) \quad (3.1)$$

$g$ , renk bandının aralığı olup genellikle  $g = 256$  ve  $1 = (6|I|^2)$  ve  $Q$  Parametre bölütlemenin ölçeğini kontrol eder (Üretilen bölgelerin büyüklüğü ve sayısı). Birleştirme işlemi şu şekilde tanımlanır: Ortalama  $|\langle \mathbf{R} \rangle - \langle \mathbf{R}' \rangle| \leq b(\mathbf{R}, \mathbf{R}')$  bir birleştirme eşiği ise, bölgelerdeki  $(\mathbf{R}, \mathbf{R}')$  birleşme işlemi,  $\mathbf{R}$  ve  $\mathbf{R}'$  dir. Burada  $b(\mathbf{R}, \mathbf{R}')$  birleştirme eşiğidir.

Bu algoritma, sert gürültü bozulmalarını modifiye etmek ve bunlarla baş etmek, tıkanıklığı ele almak ve küresel görüntüler gibi alışılmamış verileri işlendiğinden dolayı basittir. İstatistiksel bölge birleştirme algoritması, sadece görüntülene bölümler için bir kaynak hatasıyla karşılaşır; bu, gözlenen bazı bölgelerin birden fazla gerçek bölge içerebileceği anlamına gelir(Ding v.d., 2009).

Önerilen algoritmayı uygulamadan önce, optik diski tespit etmek, bulmak ve optik diskin özelliklerini ayıklamak için *Medyan filtresi* ve *Otsu yöntemi* kullanılmışlardır. Medyan filtreleme yönteminde, orjinal sıralanmış piksel komşularının arasındaki ortanca değer ile değiştirilir. Otsu segmentasyon yöntemi eşikleme ya da ikili tonlama gri tonlanmış bir görüntünün siyah-beyaz(ikili) uzaya dönüştürülmesi işlemidir. Bu yöntem, 1979'da Scholar Otsu tarafından önerilmiştir. Otsu yöntemi, basit ve etkili olduğu için yaygın olarak kullanılan global eşikleme yöntemidir. Otsu yönteminde, önce görüntünün renk histogramı hesaplanır ve tüm işlemler histogram dizisi üzerinde yapılır. Otsu algoritması, gürültülü görüntülere uygulandığında tatmin

edici bölütleme sonuçları elde edebilir. Bu nedenle, birçok teknik, hesaplama için harcanan zamanı azaltmak ve yine de makul eşik değerleri elde etmek için önerilmiştir. Bu nedenle, birçok teknik, hesaplama için harcanan zamanı azaltmak ve yine de makul eşik değerleri elde etmek için önerilmiştir (Hetal ,v.d.,2014) .Bir örnek olarak 150'nin merkezi piksel değeri, çevreleyen piksellerin temsili değildir ve medyan değeri 124 ile değiştirilir.ve bu değer 124 dir. Şekil 3.1 de 3x3 lük bir matristen medyan değerinin bulunması ile ilgili örnek verilmiştir.

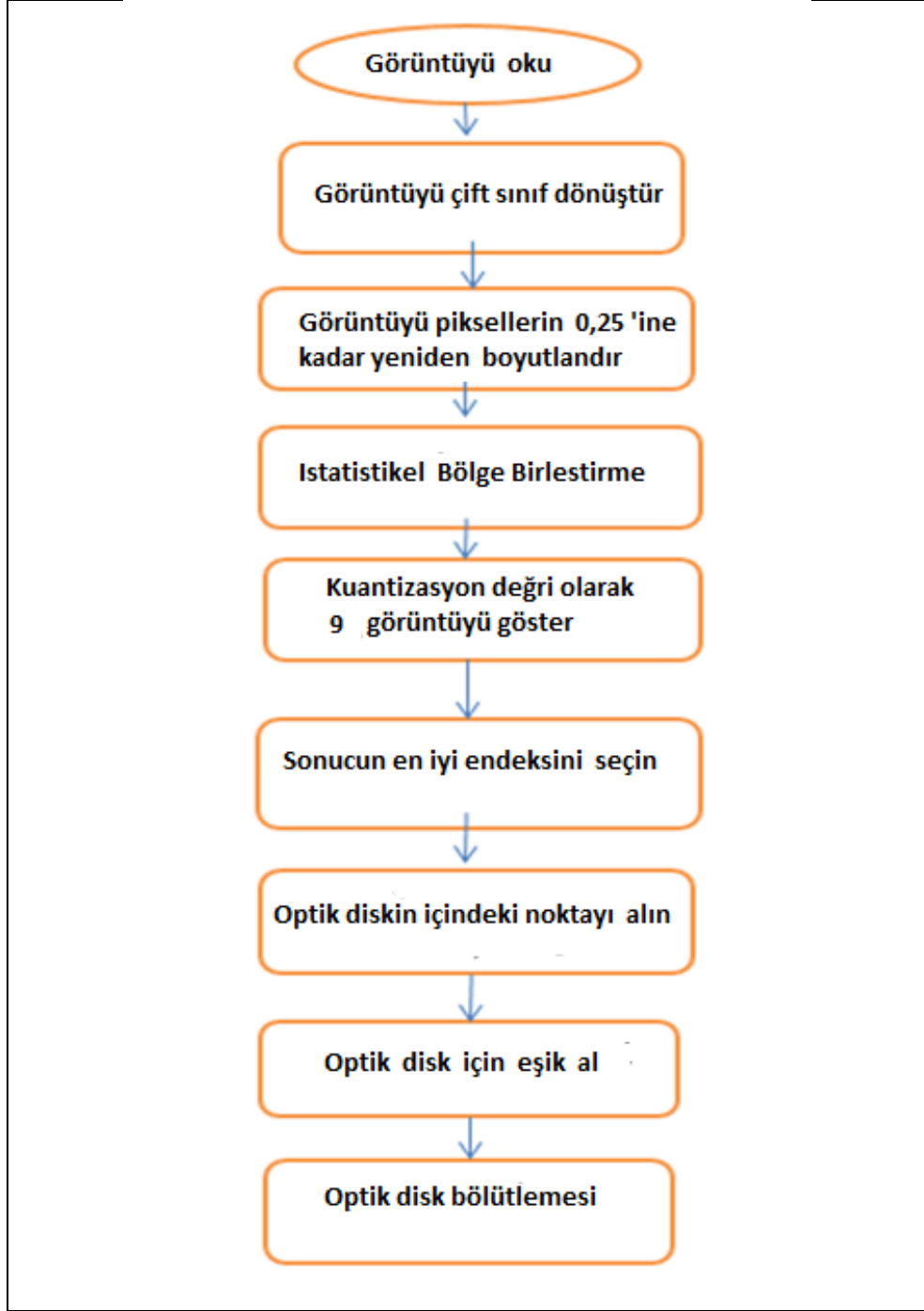
123	125	126	130	140
122	124	126	127	135
118	120	150	125	134
119	115	119	123	133
111	116	110	120	130

**Komşu değeri:**  
**115, 119, 120, 123, 124,**  
**125, 126, 127, 150**

**Orta değeri : 124**

Şekil 3.1. Bir piksel komşusunun ortalama değerinin hesaplanması.

Optik Disk bölütleme yaklaşımları için optik disk çıkarımı veya bölütleme, optik diskin oftalmologlar tarafından doğru bir şekilde işaretlendiği “referans değeri” olarak adlandırılan bölümlenmiş referans görüntüleri kullanılarak gerçekleştirilmiştir. OD işlemesi iki ana adımdan meydana gelir. Bunlar sırasıyla, lokalizasyon (OD'nin orta noktasını tespit etme) ve bölütlemedir (disk sınırını tespit etmektir). Farklı OD saptama ve bölütleme algoritmaları halihazırda tanıtılmıştır; Bununla birlikte, bunların çoğunun, OD sınırında net bir renk varyasyonu olan görüntüleri kullanması gibi birtakım kısıtlamaları vardır (Gonzalez, v.d.,2014). SRM tarafından optik disk bölümlendirmesinin iş akış şeması, Şekil 3.2 de gösterilmiştir.



Şekil 3.2. SRM ,optik disk bölümlendirmesinin iş –akış şeması

## 4. MATLAB SİMÜLASYONU VE DENEYSEL SONUÇLARI

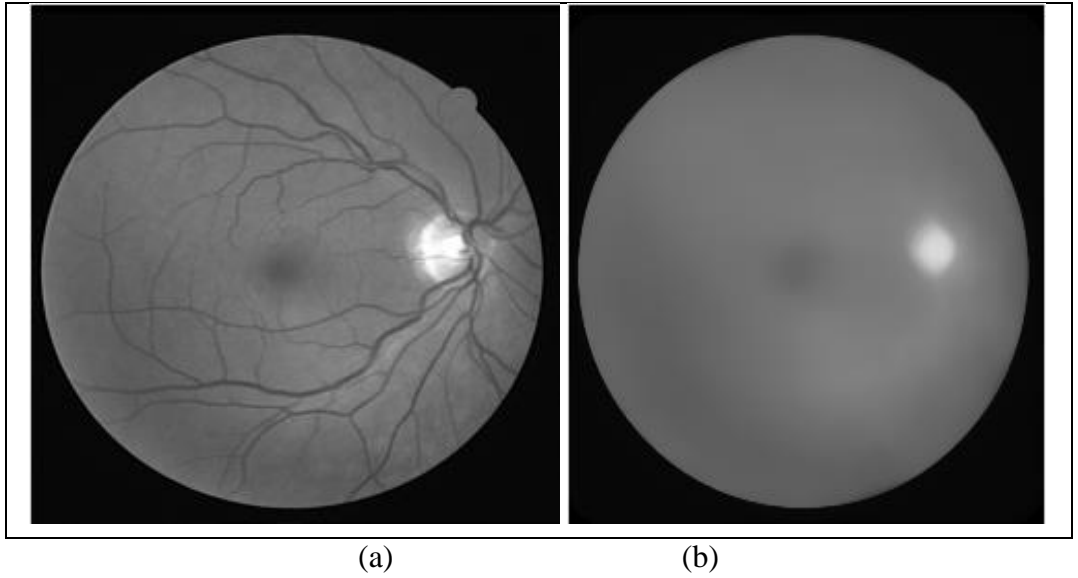
### 4.1. Simülasyon Çalışması

Bu bölümde, MatLab bilgisayar simülasyonunu kullanarak, istatistik görüntü birleştirme algoritmasının analizi yapılmıştır. Uygun parametreler, bölütleme algoritması için optik disk ve optik disk alanı tanımlanmıştır.

Komşu ortalama filtresinin aksine, retina ucu keskin kenarlarını temizlemeden medyan filtre bu işi yapabilir. Temel olarak, piksel  $(x, y)$  değeri için medyan filtre, komşu ortalamasının tüm piksellerini Eşitlik 4.1 deki gibi değiştirecektir.

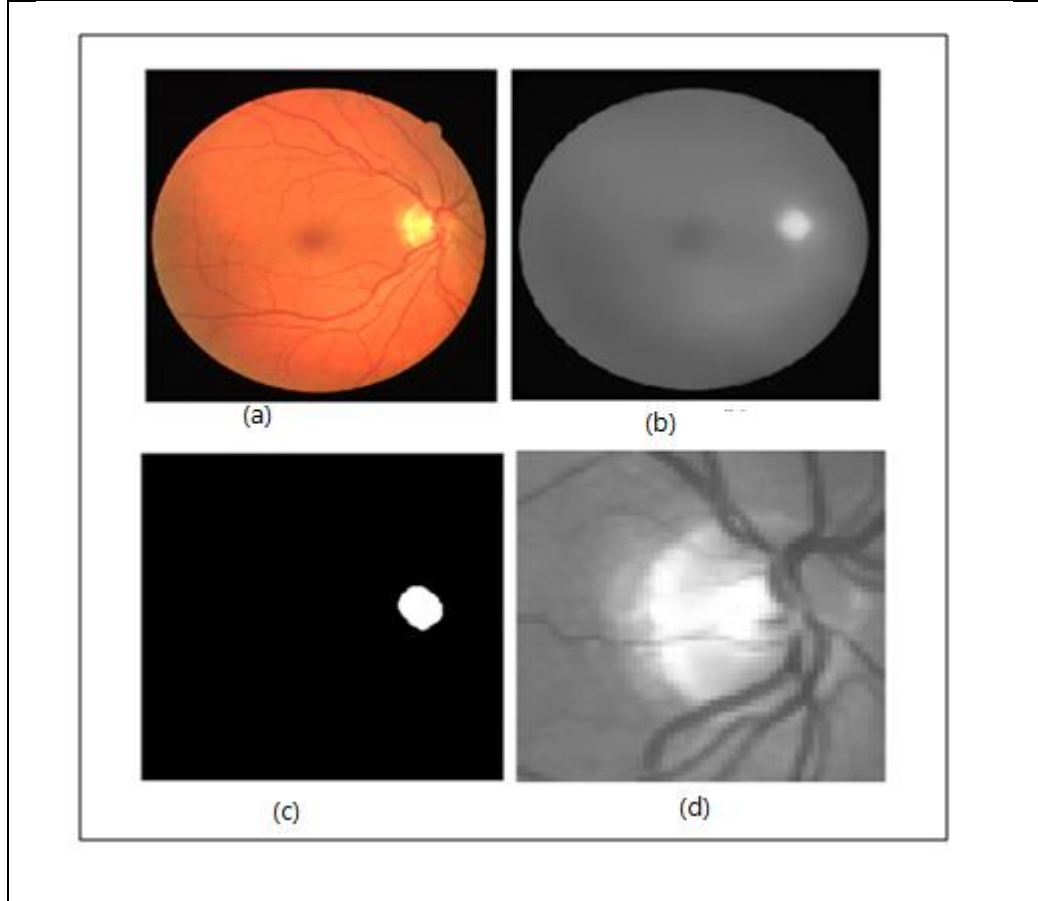
$$f_{med}(x, y) = \text{median}\{f(s, t)\}, \quad (s, t) \in W_{xy} \quad (4.1)$$

$W_{xy}$ , görüntü merkezindeki bitişik yerleri  $(x, y)$  temsil eder. Şekil 4.1 de, retinal görüntü üzerindeki medyan filtrenin uygulanmasından önce ve sonra parlak yoğunluğu göstermektedir.



Şekil 4.1. a) Temel retinal görüntü (gri seviye resim), b) filtre sonuçları uygulandıktan sonraki görüntü

Şekil 4.2 de retinanın orjinal görüntüsü, filterelenmiş hali, Otsu yönteminin sonucu ve optik diskin tahmini yeri gösterilmiştir. Bu filtreleri uyguladıktan sonra ikili dosyalara elde edilen Otsu yöntemi uygulanmıştır. Otsu eşikleme tekniği, etkili ve küresel eşikleme yöntemlerinden biridir. Bu proses Şekil 4.2 de gösterilmiştir.



Şekil 4.2. a) orjinal görüntü retina, b) filtreyi uyguladıktan sonra, c) Otsu yönteminin sonucu d) optik diskin tahmini yeri

Otsu eşikleme yönteminin filterelenmiş görüntü üzerindeki matematiksel ilişki,  $T$  eşikleme sayısına bağlı olarak aşağıda verilmiştir,  $C_1$  ve  $C_2$  kümeleneşinde içindeki, pixel sayısı  $0 < k < L - 1$ ,  $T = k$  ve  $C_1$  (1.kümenin piksel sayısı  $[0, k]$ ) ve  $C_2$  (2. Kümenin piksel sayısı olmak üzere  $[k + 1, L - 1]$ ) değerleri arasında 2 farklı kümeleneş verilmiştir. Burada  $C_1$  değerinin olasılık değeri  $P_1 = P(C_1) = \sum_{i=0}^k P_i$  ve  $C_2$  değerinin olasılık değeri  $P_2 = P(C_2) = \sum_{i=k+1}^{L-1} P_i$  dir  $C_1$  deki pikselin ortalama yoğunluğu  $m_1$ , (4-2) ve (4.4) eşitliği ile hesaplanır.

$$m_1 = \sum_{i=0}^k i \cdot P(i | C_1) \quad (4.2)$$

$$= \sum_{i=0}^k i \frac{P(c1|i)p(i)}{p(c1)} \quad (4.3)$$

$$= \frac{1}{p1} \sum_{i=0}^k i \cdot pi \quad (4.4)$$

Burada,  $P(C1|i) = 1$ ,  $P(i) = pi$  ve  $P(C1) = P1$ , olasılık değerleridir.

$$m_2 = \frac{1}{p_2} \sum_{i=k+1}^{L-1} i \cdot pi \quad (4.5)$$

ortalama medyan değeri,  $m_G = \sum_{i=0}^{L-1} i \cdot pi$  ortalama medyan  $k$  değerine ulaştığında  $m = \sum_{i=0}^{L-1} i \cdot pi$  ve  $P_1 m_1 + P_2 m_2 = m_G$  (4.6)

ve olasılıkların tamlık koşulu olarak  $P_1 + P_2 = 1$  bağıntısıyla verilmiştir.

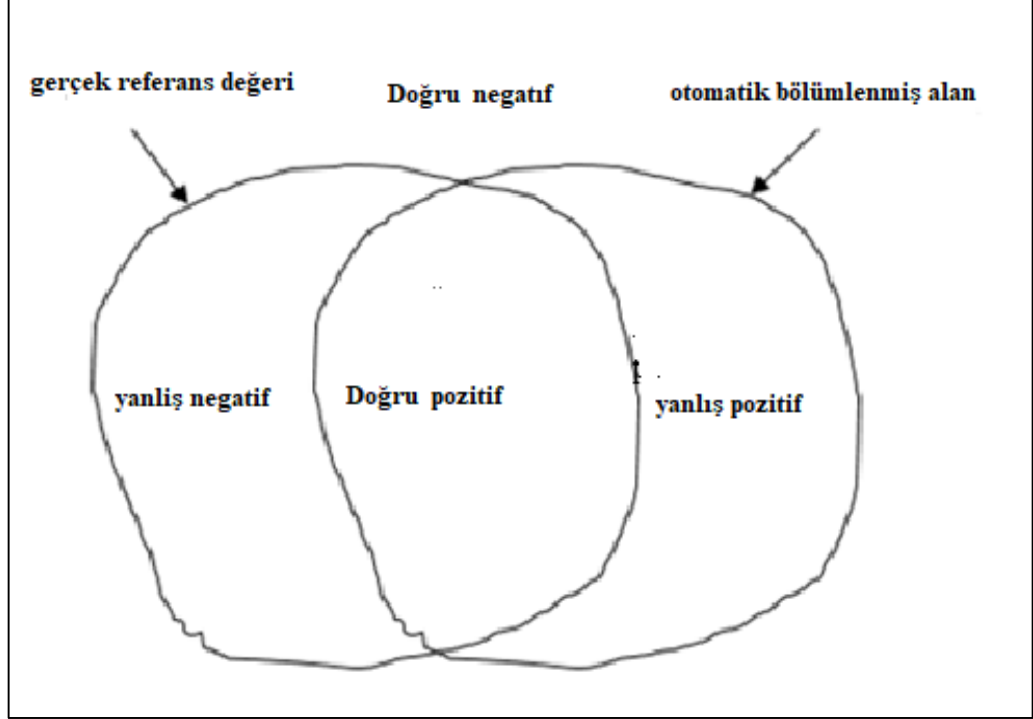
#### 4.2. Algoritma Parametrelerinin Değerlendirilmesi

Gerçek referans değeri bölütlenmiş alanı ve önerilen yöntemle bölütlenmiş alanı mukayese etmek için bazı kantitatif kriterler düşünülmüştür. . Bu parametreler; doğru pozitif (true positive- TP), doğru negatif (true negative TN), yanlış pozitif (false positive-FP) ve yanlış negatif (false negative-FN) alanlarıdır. Doğru pozitif, algoritmanın optik diske uygun olarak tespit ettiği piksel sayısını belirtir. Yanlış pozitif (FP), algoritmanın yanlışlıkla onları optik diske sığdırdığını tespit ettiği piksel sayısını belirtir. Doğru negatif (TN), algoritmanın optik diske uyduramadığı düşünülen piksel sayısını belirtir. Yanlış negatif (FN), algoritmanın onları arka plan olarak algıladığı piksel sayısını belirtir, ancak bu pikseller optik diske aittir. Bu parametre Şekil 3'de gösterilmiştir.

Bu şekilde sol şekil, uzman kişi tarafından manuel olarak bölütlere ayrılmıştır. Sağdaki şekil otomatik olarak optik disk ile bölütlere ayrılmıştır.

Hassasiyet (4.7) eşitliği ile hesaplanır.

$$\text{Hassasiyet} = \frac{\text{TP} + \text{TN}}{\text{TP} + \text{TN} + \text{FP} + \text{FN}} \quad (4.7)$$



Şekil 4.3. Doğruluk değerini hesaplamak için doğru pozitif, doğru negatif, yanlış pozitif ve yanlış negatif alanlar.

### 4.3. Deneysel Sonuçlar

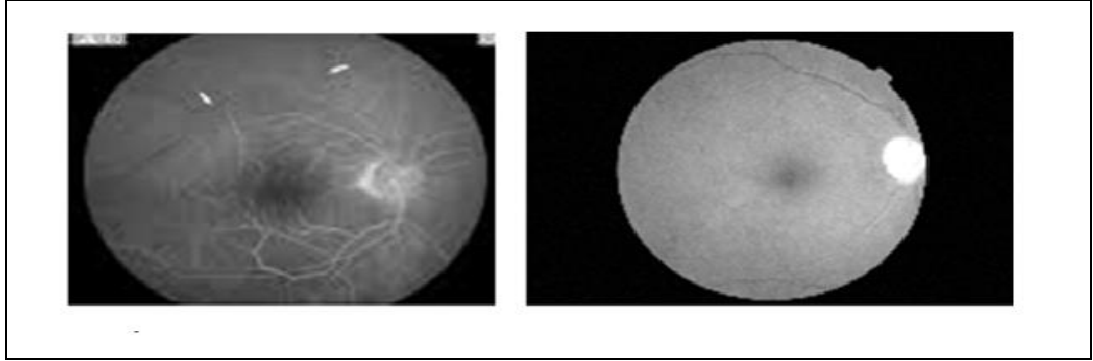
Bu tezde kullanılan görüntü oluşturma yönteminde, gerçek bölgelerdeki gözlemlenen renk değişiminin, gerçek bölgeler arasında makul olarak daha küçük olması gerektiği varsayımını bir şekilde ortaya koymaktadır.  $A$  'yı tahmin etmenin en iyi yolu kanal başına maksimum varyasyonu  $f(p, p') = \max_{a \in \{R, G, B\}} f_a(p, p')$  yakalamaktır.

$f_a(p, p')$  hesaplamak için iki temel seçenek test edilmiştir. En basit seçenek doğrudan piksel kanal değerlerini ( $p_a$  ve  $p'_a$ ) seçilmesidir.

En basit seçenek,  $p_a$  ve  $p'_a$  piksel kanal değerlerini doğrudan seçmektir. Şekil 4.4 de SRM' sonucu elde edilen gri bölge gösterilmiştir.

$$f_a(p, p') = |p_a - p'_a| \quad (4.8)$$

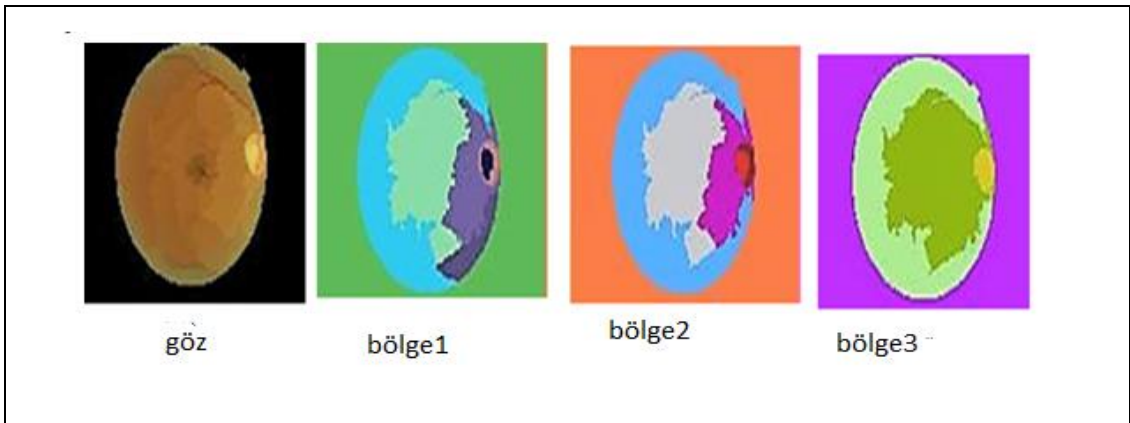
$f_a(.,.)$  için ikinci test, piksel kesin gradyan kestirimi için kenar algılamada klasik olarak kullanılan konvolüsyon çekirdeklerini genişletmekten oluşur. Her bir renk kanalı için sadece p ve p' komşu pikselleri arasında  $\partial_x$  veya  $\partial_y$  kısmi türevlere ihtiyaç vardır. Şekil 4.4 de gösterildiği gibi, bölütlemelerden elde edilen bölgeler beyaz kenarlıklı gri seviyededir.



Şekil 4.4. Bölütlemelerden elde edilen bölgeler

İstatistiksel bölge, birleştirme oklüzyonları ile birleşen oklüzyonlar,  $I^*$  istatistiki bölgeleri üzerinde 4 konkavlık kısıtı azalır.

İlk SRM'yi halihazırda belirtildiği gibi çalıştırarak, hemen ardından iki büyük modifikasyonla tekrarlamak gerekir. Önceden sunulmuş olan SRM'yi ilk olarak çalıştırdıktan sonra iki büyük değişiklikle tekrar çalıştırılır.  $I$ 'nın pikselleri ilk çalışmadan sonra bulunan bölgelerle değiştirilir ve bu bölgeler Şekil 4.5'de gözün 4 farklı modifikasyonu gösterilmiştir. Şekil 4.5, SRM'nin ana kapalı bölgeleri doğru şekilde tahmin ettiğini göstermektedir.



Şekil 4.5. S değerlerine bağlı olarak gözün farklı bölgeleri

Anahtar olarak  $f_a(.,.)$  ile Radix sıralama genel bir zaman karmaşıklığı oluşturur

$$O((|I| + K^2) \log g),$$

Burada K ilk çalışmadan sonra bulunan bölgelerin sayısıdır. Karmaşıklığa (ch) olan onay, hafif bir aşırıya kaçmaya dayanır ve karmaşıklık K'nın etkisini daraltma eğilimindedir. Karmaşıklık konusundaki önerilen algoritma K'nin karmaşıklıktaki etkisini azaltma birleşme üzerine dayanır. Karmaşıklık konusundaki yaklaşım, hafif bir şekilde aşırıya kaçmaya dayanır.

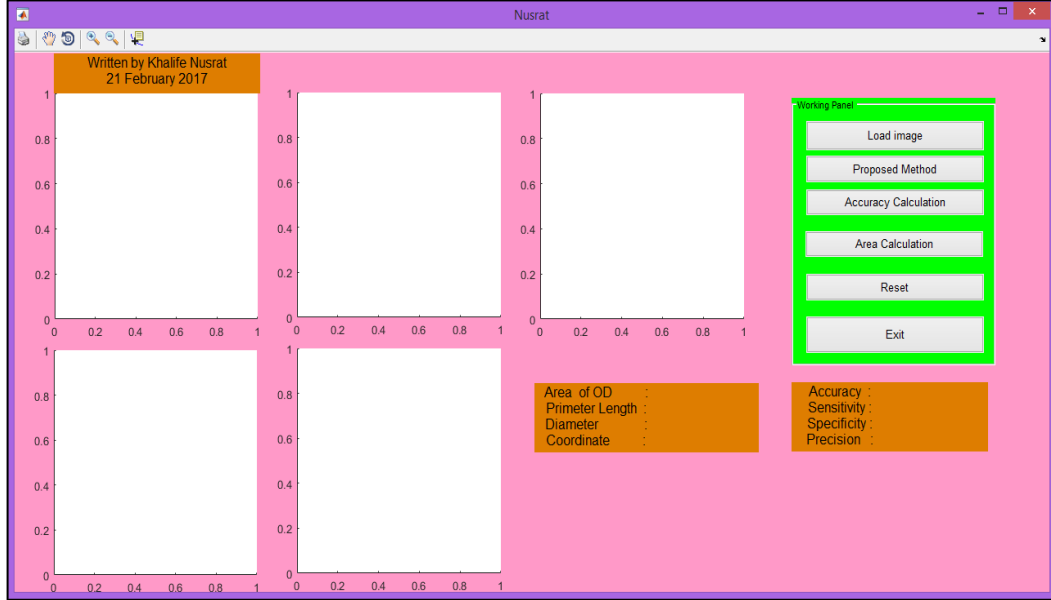
## 5. SONUÇ VE TARTIŞMA

Bu tezde Optic diski saptamak ve ONH' ın ana yapılarını algılayarak farklı göz patolojileri ve glukomannın teşhisi için İstatistiksel Bölge Birleştirme yöntemi kullanılmıştır. Kan damarları sınırlarının hassas bir şekilde bölütlenmesinde önemli rol oynar. Bu, birçok araştırmacının karşılaştığı bir sorundur ve bu sorunu çözmeye çalışan sınırlı bölütleme teknikleri vardır. Önceki algoritmalar, görüntülerin veri kümelerine bağlı olarak farklı şekilde gerçekleştirilmiştir. Bazı yaklaşımlarda küçük veri kümesi kullanırlarken, bazıları algoritmayı eğitmek ve test etmek için büyük veri setleri kullanmışlardır. Birçok yöntem sadece normal retinal görüntülerde ve patolojik görüntülerde test edilmiştir. Dairesel algoritmalarda eksen sapması nedeniyle sapmalar olur (Yin, v.d,2010), OD merkezini ve çapını tahmin etmek için, görüntüye göre disk sınırlarını düzenlemek için kenar algılama, dairesele Hough dönüşümünü ve disk sınırını ayarlamak için istatistiksel deforme edilebilir bir model sunmuşlardır. Büyük bir veri seti kullanıldığı zaman metot iyi sonuçlar vermiştir. OD'nin dairesele şeklini ve sadece 5 sn'lik çok kısa hesaplama süresiyle OD sınırındaki görüntü değişimini belirlemek için bir dairesele dönüşüm tasarlamışlardır. OD saptanmasından sonra sementasyon tekniği kullanmışlardır. Kesin OD lokalizasyonu mükemmel segmentasyonu gerektirir. Genel olarak, kan damarı ekstraksiyonu ve OD saptamasına ek olarak, OD bölütlenmesinde sağlam bir yaklaşım için görüntü kanalı seçimi, aydınlatma normalizasyonu ve kontrast iyileşmesini içeren yeniden işleme adımı gereklidir

OD bölütlemenin çoğu, diğer algılama teknikleriyle birlikte dairesele Hough dönüşümüne dayanmaktadır (Aquino, ve Geg ,2010). OD'nin hem lokalizasyonu hem de bölütlenmesi için büyük bir veri setine *MESSIDOR* dayanan önerilen İstatistiksel Bölge Birleştirme yöntemi ile mükemmel sonuçlar elde edilmiştir.

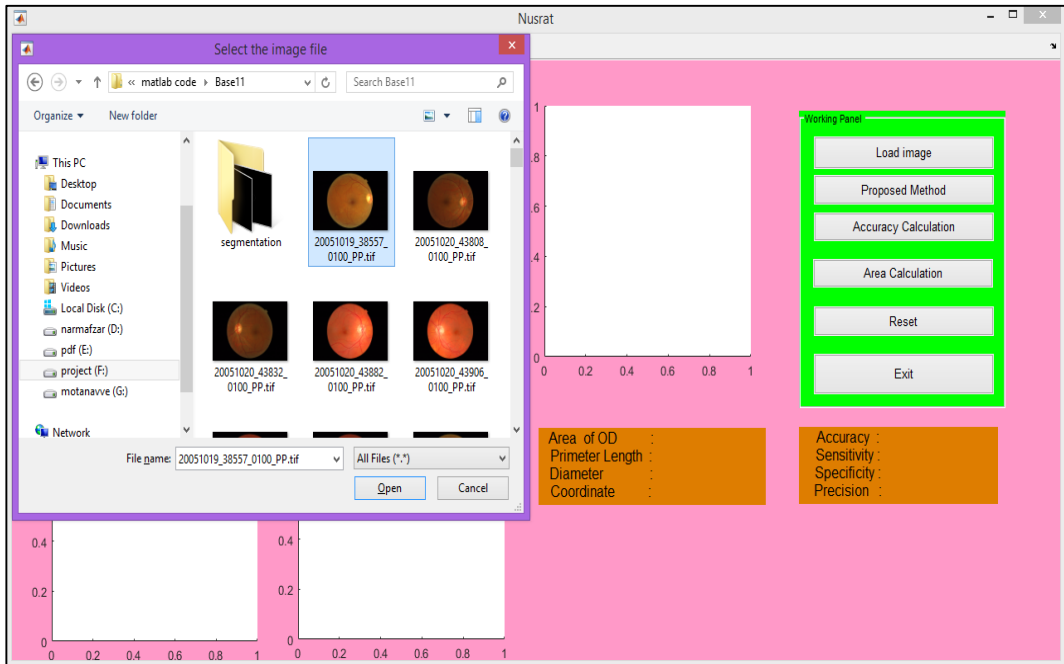
Bu tez kapsamında görüntü kırmızı kanal seçimi, aydınlatma normalleştirme ve kontrast iyileştirmeyi de içerecek şekilde yeniden işleme oluşturma, ekstraksiyon ve OD saptama işlemleri yapılmıştır. Şekil 5.1'de simülasyon sonuçlarını belirgin bir

şekilde göstermek için önerilen algoritmanın grafiksel kullanıcı arayüzü (GUI) gösterilmiştir.

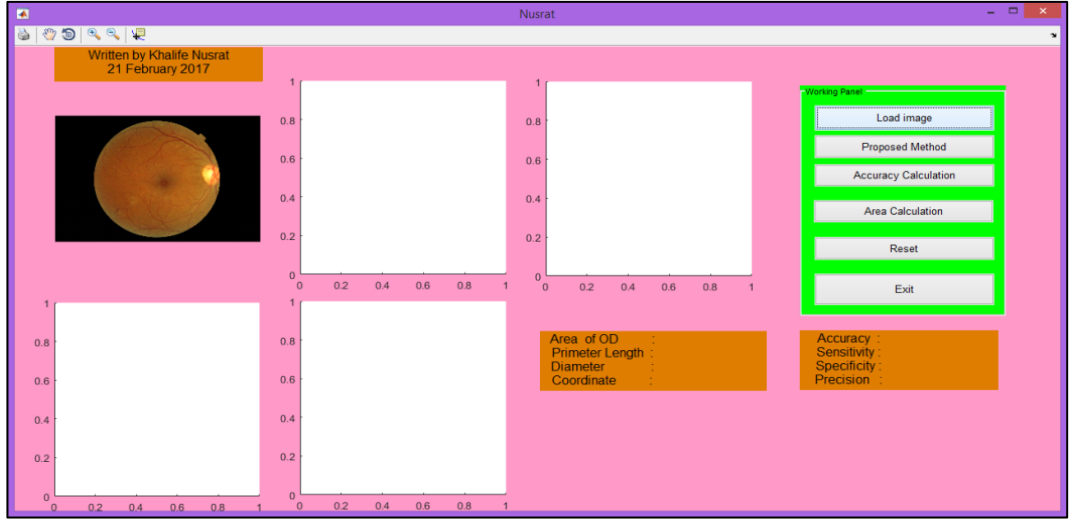


Şekil 5.1. Önerilen yöntem için arayüz GUI uygulaması

Uygulama başlangıcında uluslararası veri tabanından (MESSIDOR) görüntüler okunur ve Şekil 5.2 ve 5.3'de gösterildiği ekrana uygulama yüklendiğinde GUI ile çalışma başlatılır.



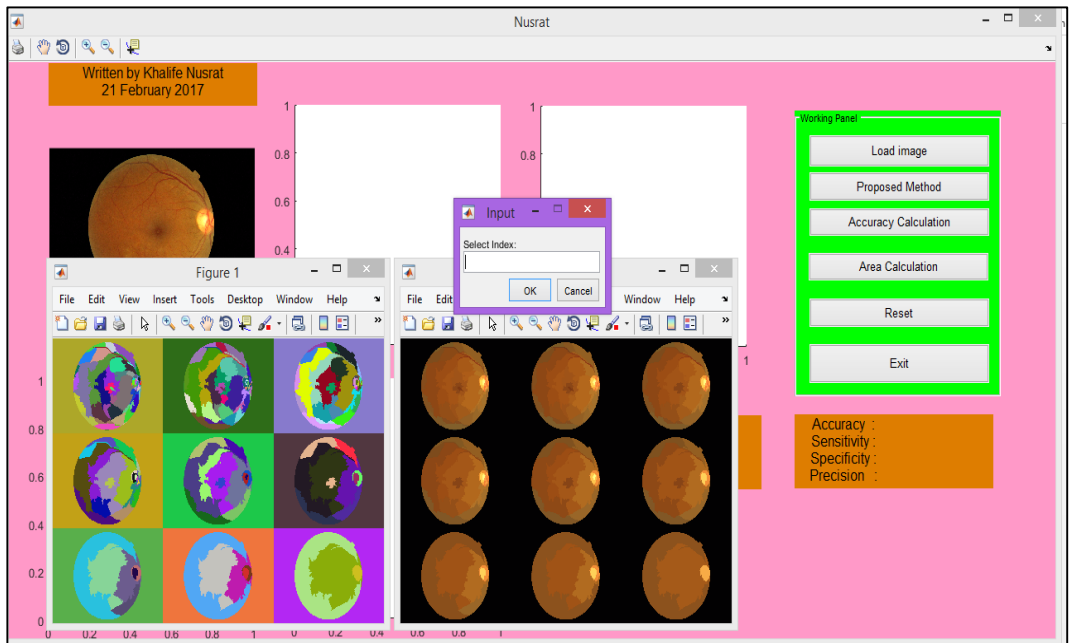
Şekil 5.2. Veri tabanından görüntüyü okutma



Şekil 5.3. Resmi uygulama ekranında yükleme

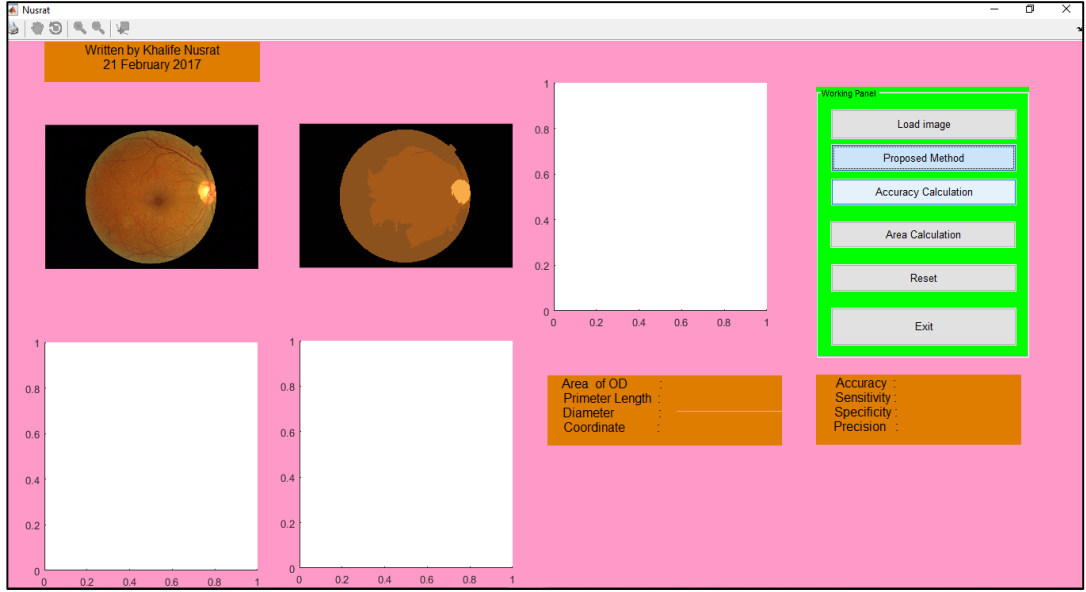
Resim yüklendikten sonra uygulama, görüntüyü 24 bitlik 2046 x 1214 piksel RGB görüntüden 8-bit 512 x 302 piksel çözünürlük görüntüsüne yeniden boyutlandıracaktır. 24 bitlik görüntüden 8 bitlik görüntüye indirgemek ve renk bilgisini korumak için, yalnızca orijinal RGB görüntüsünün kırmızı bileşeni kullanılmıştır. Bu sonuçlar Şekil olarak gösterilmiştir.

Resim segmentasyonu uygulandıktan sonra, Şekil 5.5'te görüldüğü gibi, 9 bölümlü görüntü formu ve farklı bölge sayısı görünecektir.



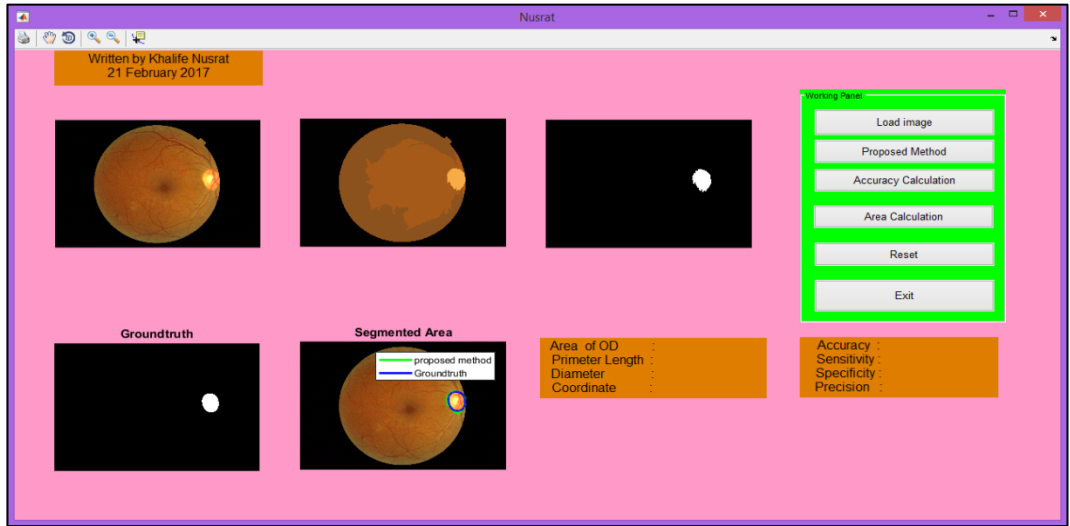
Şekil 5.4. Önerilen yöntemin bölütleme sonucu

İndeks numarası, Şekil 5.4'teki 1'den 9'a kadar olan indeks numarası içinden seçilen bir indeks numarasına tıkladığında Şekil 5.5'te görülen ekran gelecektir.



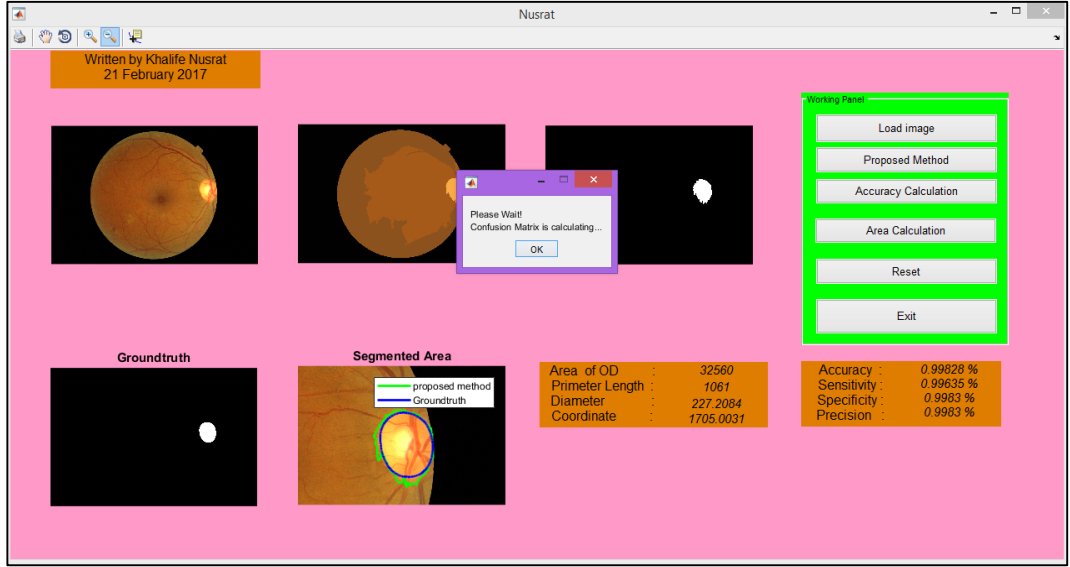
Şekil 5.5. Bölütleme alanının belirlenmesi

Şekil 5.5'teki bölütlenmiş görüntüye tıkladığında Şekil 5.6'daki gibi bir ekran görünecektir.



Şekil 5.6. Bölütlenmiş optic disk

Accuracy Calculation” düğmesine basıldığında Şekil 5.7'da gösterilen ekran görünecektir.



Şekil 5.7. Doğruluk hesaplamasından sonra

Bu bölümde, doğruluk duyarlılık ile bölütlemenin değerlendirilmesinde ve ölçülmesinde kullanılan yöntem tartışılmıştır.

Segmentasyon yöntemi uygulandıktan sonra elde edilen beş görüntünün duyarlılık, özgüllük ve hassasiyet değerleri Tablo 5.1'de verilmiştir.

$$\text{Hassasiyet} = \frac{TP + TN}{TP + TN + FP + FN}$$

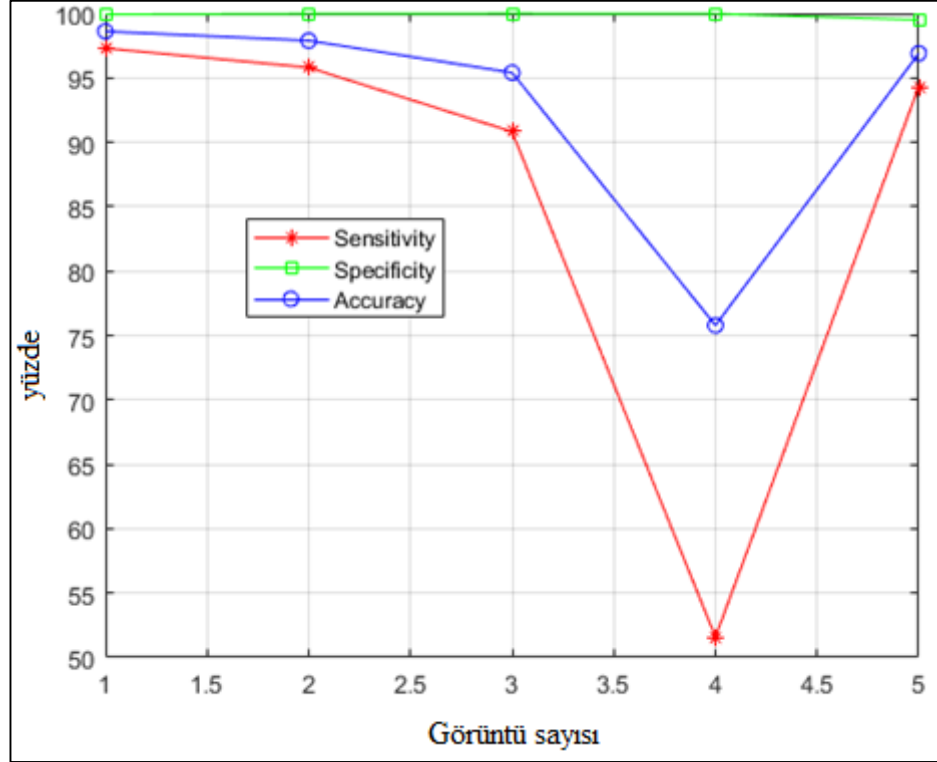
$$\text{Duyarlılık} = \frac{TP}{TP + FN}$$

$$\text{Özgüllük} = \frac{TN}{TN + FP}$$

Tablo 5.1. Performans analizi

Görüntü numarası	Duyarlılık	Özgüllük	Doğruluk
1	0,972973	0,999239	0,986106
2	0,958023	0,999776	0,9789
3	0,908194	0,999927	0,954061
4	0,515937	0,999757	0,757847
5	0,943145	0,994969	0,969057

Tablo5.2 de, literatürde verilen doğruluk sonuçları ve tezde önerilen yöntem ile elde edilen doğruluk sonuçları karşılaştırılmıştır. Doğruluğun karşılaştırılması ile elde edilen sonuçlara göre, tezde önerilen yöntemin optik disk bölütlemeye üstün performans gösterdiği görülmüştür.



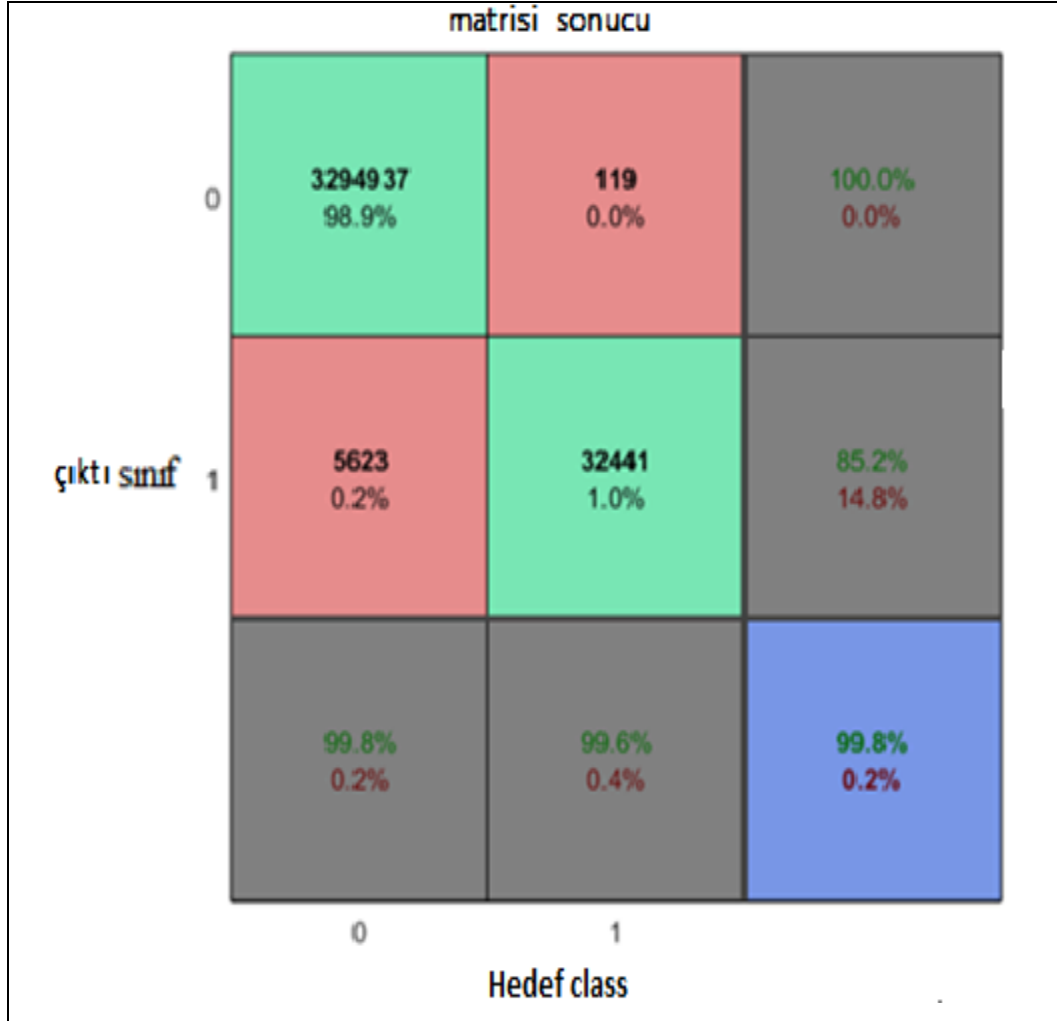
Şekil 5.8. Görüntünün algılama sayısının yüzdesi

Tablo 5.2. Literatür ve Önerilen yöntem verilerine göre doğruluk % si

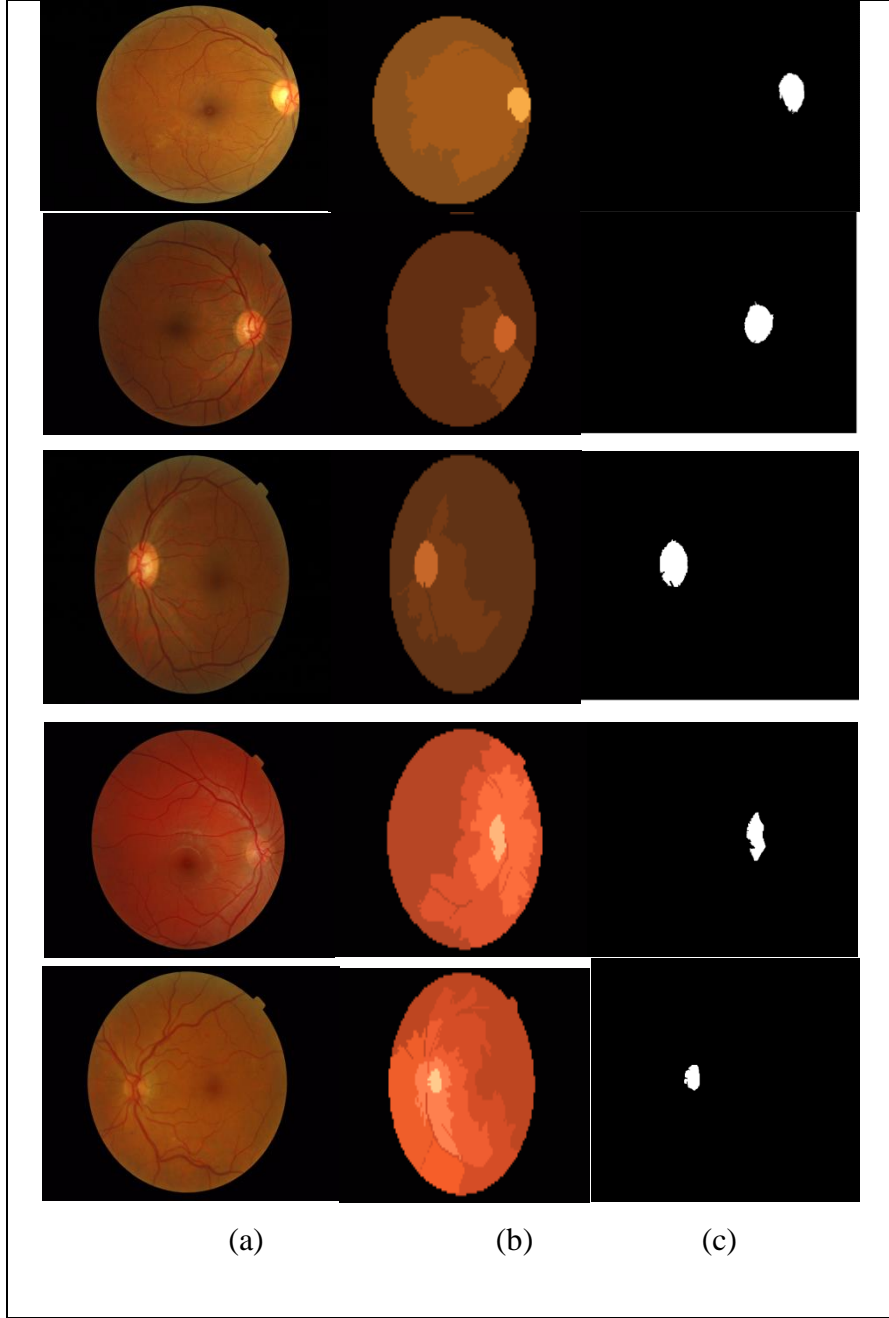
Lokalizasyon Yöntemleri	doğruluk (%)
Sinthanayothin v.d. (1999)	50
Rashid qureshi v.d. (2012)	94,02
Hung-kuei hsiao v.d. (2012)	90
Carla pereira v.d. (2013)	93,25
Önerilen yöntem	95

Bu tezde sonuçlar hata matrisi kullanılarak test edilmiştir. Ve bu hata matrisi Şekil 5.9'da gösterilmiştir.

Şekil 5.10'da bölütleme sonucu elde edilen görüntüler ayrıntılı olarak gösterilmiştir. Bu görüntüler önerilen algoritma ile elde edilmiştir.



Şekil 5.9. Hata matrisi sonucu



Şekil 5.10. (a) orijinal görüntü; (b) görüntü bölütlemesi(c) OD bölütlemesi

## 6. SONUÇLAR

Optik diskin ve optik merkezin bölütlemesi birçok araştırmacının ilgisini çekmiştir. Pek çok umut verici yaklaşım olmasına rağmen, bölütleme tekniklerinde hala iyileştirmelere ihtiyaç vardır. Ayrıca, mevcut yöntemlerin çoğu, *DRIVE*, *MESSIDOR* ve *STARE* gibi sınırlı sayıda veri kümesinde test edilmiştir. Bu veri kümeleri birçok farklı özellikte görüntü sağlamadığından dolayı farklı sistemler tarafından çekilen görüntüler için iyi sonuçlar elde etmek amacıyla sağlam ve hızlı bölütleme yöntemleri gereklidir. Farklı sistemler tarafından çekilen görüntüler için iyi sonuçlar elde etmek amacıyla sağlam ve hızlı bölütleme yöntemleri gereklidir. Bölütleme yöntemlerini değerlendirmek için kullanılan retinal görüntülerin çoğu yetişkinlerden alınmıştır. Bebeklerin ve çocukların retinaları erişkinlere göre farklı morfolojik özelliklere sahiptir ve bu fark bölütleme metodolojilerinde dikkate alınmalıdır (M. Fraz, v.d.,2012).

Bu tez, insan retina optik disk hakkında bilgi sunmakta ve üzerinde meydana gelebilecek en yaygın problemleri göstermektedir. Ayrıca bu tez, insan gözlerini etkileyebilecek hastalıkların belirtilerini ve bu hastalıkların nasıl tespit edileceğini ele almıştır. Buna ek olarak, bu tezde hem görüntü hem de tedavi amaçlı olarak görüntüyü yakalamak ve görüntülemek için kullanılan görüntü bölütlemede önceki teknikler tartışılmıştır. Başka bir deyişle, görüntü işleme, biyomedikal görüntü işleme ve görüntü işleme aşamaları açıklanmıştır. Ardından görüntü işlemede görüntü bölütlemeye en önemli adım tartışılmıştır ve teknikler daha önce resim bölütlemeye kullanılmıştır. Son olarak, önceki tekniklerin dezavantajları olduğundan İnsan Retina Optik Diski üzerindeki görüntü bölütlemenin performansını ve etkinliğini arttırmak için yeni bir teknik veya yeni algoritma önerilmiştir. Retinal görüntüde optik diskin bölütlemesi ve ekstraksiyonu, otomatik göz hastalığı taramasında önemlidir. Bu tezde, hızlı tam otomatik optik disk lokalizasyonu ve bölütlemesi geliştirilmiştir. İlk olarak OD konum adayları medyan filtresi ve Otsu yöntemi kullanılarak tanımlanmıştır. Optik disk yerini bulduktan sonra bu bölgeye istatistiksel bölge birleştirme yöntemi uygulanmıştır.

Tıbbi alanda görüntü bölütleme, bir lezyon veya organın kantitatif ölçümlerini yapmak isteyen radyologlar ve cerrahlar tarafından kullanılabilir önemli bir araçtır. Klinik olarak kullanışlı olmak için, takım hızlı ve kullanımı kolay olmalıdır. Bu çalışma, İstatistiksel Bölge Birleştirme algoritmasını kullanarak bölütleme için Retina optik disk görüntüsünün uygulanmasını içerir. Bu algoritmanın kavramsal sadeliği, sert gürültü bozulmalarını düzeltmek ve bunlarla baş etmek, tıkanıklığı ele almak ve küresel görüntüler gibi alışılmamış verileri işlemek için basittir. Önerilen yöntemde, algoritmanın değerlendirilmesi için Matlab programlama dili kullanılmıştır. İlk olarak optik diskin yeri medyan filtresi ve Otsu yöntemi kullanılarak tanımlanmıştır, daha sonra optik disk lokalizasyonu için birleştirilmiş istatistiksel bölge uygulanmıştır. Önerilen yöntemin performansı ve sonucu, önceki yöntemlere kıyasla ikna edici ve verimli bulunmuştur. Elde edilen sonuç, bu bölütleme optik disk yönteminin iyi bir doğruluğa sahip olduğunu göstermektedir.

## KAYNAKLAR

- Ana Salazar-Gonzalez, Djibril Kaba, Yongmin Li, and Xiaohui Liu (2014)"Segmentation of the Blood Vessels and Optic Disk in Retinal Images" *IEEE JOURNAL OF BIOMEDICAL AND HEALTH INFORMATICS*, VOL. 18, NO. 6, NOVEMBER 2014.
- A. Aquino, M. E. Gegúndez-Arias, and D. Marín, "Detecting the optic disc boundary in digital fundus images using morphological, edge detection, and feature extraction techniques," *IEEE Transactions on Medical Imaging*, vol. 29, no. 11, pp. 1860–1869, 2010.
- Badakhshannoory, H., & Saeedi, P. (2011). A model-based validation scheme for organ segmentation in CT scan volumes. *IEEE Transactions on Biomedical Engineering*, 58(9), 2681-2693.
- Bernardes, R., Serranho, P., & Lobo, C. (2011). Digital ocular fundus imaging: a review. *Ophthalmologica*, 226(4), 161-181.
- Boykov, Y., & Funka-Lea, G. (2006). Graph cuts and efficient ND image segmentation. *International journal of computer vision*, 70(2), 109-131.
- Cheng, J., Tao, D., Wong, D. W. K., & Liu, J. (2017). Quadratic divergence regularized SVM for optic disc segmentation. *Biomedical Optics Express*, 8(5), 2687-2696.
- Choukikar, P., Patel, A. K., & Mishra, R. S. (2014). Segmenting the Optic Disc in retinal images using bi-histogram equalization and thresholding the connected regions. *International Journal of Emerging Technology and Advanced Engineering*, 4(6), 10.
- Dai, B., Wu, X., & Bu, W. (2017). Optic disc segmentation based on variational model with multiple energies. *Pattern Recognition*, 64, 226-235.
- Dashtbozorg, B., Mendonça, A. M., & Campilho, A. (2015). Optic disc segmentation using the sliding band filter. *Computers in Biology and Medicine*, 56, 1-12.
- Deserno, T. M. (2010). Fundamentals of biomedical image processing. In *Biomedical Image Processing* (pp. 1-51): Springer.
- Ding, J.-J., Kuo, C.-J., & Hong, W.-C. (2009). An efficient image segmentation technique by fast scanning and adaptive merging. *CVGIP*, Aug.

- Ehrhardt, J., Schmidt-Richberg, A., & Handels, H. (2007). *A variational approach for combined segmentation and estimation of respiratory motion in temporal image sequences*. Paper presented at the Computer Vision, 2007. ICCV 2007. IEEE 11th International Conference on.
- Fischer, F., Selver, M. A., Hillen, W., & Guzelis, C. (2010). Integrating segmentation methods from different tools into a visualization program using an object-based plug-in interface. *IEEE Transactions on Information Technology in Biomedicine*, 14(4), 923-934.
- F. Yin, J. Liu, S. H. Ong v.d(2010)., "Model-based optic nerve head segmentation on retinal fundus images," in Proceedings of the 33rd Annual International Conference of the IEEE Engineering in Medicine and Biology Society (EMBS'11), pp. 2626–2629, Boston, Mass, USA, September 2011.
- Giachetti, A., Ballerini, L., & Trucco, E. (2014). Accurate and reliable segmentation of the optic disc in digital fundus images. *Journal of Medical Imaging*, 1(2), 024001-024001.
- Gloger, O., Tonnie, K. D., Liebscher, V., Kugelmann, B., Laqua, R., & Volzke, H. (2012). Prior shape level set segmentation on multistep generated probability maps of MR datasets for fully automatic kidney parenchyma volumetry. *IEEE transactions on medical imaging*, 31(2), 312-325.
- <http://www.radiologyinfo.org/en/submenu.cfm?pg=ctscan>. Retrieved from
- <http://www.radiologyinfo.org/en/submenu.cfm?pg=ctscan>
- <http://www.radiologyinfo.org/en/submenu.cfm?pg=ctscan>.
- Inoue, N., Yanashima, K., Magatani, K., & Kurihara, T. (2006). *Development of a simple diagnostic method for the glaucoma using ocular Fundus pictures*. Paper presented at the Engineering in Medicine and Biology Society, 2005. IEEE-EMBS 2005. 27th Annual International Conference of the.
- IEEE Transactions on Medical Imaging, vol. 25, no. 9, pp. 1214–1222, 2006.
- Li, A., Niu, Z., Cheng, J., Yin, F., Wong, D. W. K., Yan, S., & Liu, J. (2018). Learning supervised descent directions for optic disc segmentation. *Neurocomputing*, 275, 350-357.
- Miss Hetal J. Vala, Prof. Astha Baxi(2014) "A Review on Otsu Image Segmentation Algorithm" International Journal of Advanced Research in Computer Engineering & Technology (IJARCET) Volume 2, Issue 2, February 2013, ISSN: 2278 – 1323.

- M. M. Fraz, P. Remagnino, A. Hoppe v.d(2012)., “Blood vessel segmentation methodologies in retinal images—a survey,” *Computer Methods and Programs in Biomedicine*, vol. 108, no. 1, pp. 407–433, 2012.
- Morales, S., Naranjo, V., Angulo, J., & Alcañiz, M. (2013). Automatic detection of optic disc based on PCA and mathematical morphology. *IEEE transactions on medical imaging*, 32(4), 786-796.
- Niemeijer, M., Abràmoff, M. D., & Van Ginneken, B. (2009). Fast detection of the optic disc and fovea in color fundus photographs. *Medical image analysis*, 13(6), 859-870.
- Nock, R., & Nielsen, F. (2004). Statistical region merging. *IEEE Transactions on pattern analysis and machine intelligence*, 26(11), 1452-1458.
- Park, M., Jin, J. S., & Luo, S. (2006). *Locating the optic disc in retinal images*. Paper presented at the Computer Graphics, Imaging and Visualisation, 2006 International Conference on.
- Salazar-Gonzalez, A., Kaba, D., Li, Y., & Liu, X. (2014). Segmentation of the blood vessels and optic disk in retinal images. *IEEE journal of biomedical and health informatics*, 18(6), 1874-1886.
- Salazar-Gonzalez, A. G., Li, Y., & Liu, X. (2011). *Optic disc segmentation by incorporating blood vessel compensation*. Paper presented at the Computational Intelligence In Medical Imaging (CIMI), 2011 IEEE Third International Workshop On.
- Van Vliet, L. J., Young, I. T., & Beckers, G. L. (1989). A nonlinear Laplace operator as edge detector in noisy images. *Computer vision, graphics, and image processing*, 45(2), 167-195.
- Vicente, S., Kolmogorov, V., & Rother, C. (2008). *Graph cut based image segmentation with connectivity priors*. Paper presented at the Computer vision and pattern recognition, 2008. CVPR 2008. IEEE conference on.
- Whardana, A. K., & Suciati, N. (2014). A Simple Method for Optic Disk Segmentation from Retinal Fundus Image. *International Journal of Image, Graphics and Signal Processing*, 6(11), 36.
- Winder, R. J., Morrow, P. J., McRitchie, I. N., Bailie, J., & Hart, P. M. (2009). Algorithms for digital image processing in diabetic retinopathy. *Computerized Medical Imaging and Graphics*, 33(8), 608-622.
- Yang, J., He, Y., & Caspersen, J. (2017). Region merging using local spectral angle thresholds: A more accurate method for hybrid segmentation of remote sensing images. *Remote Sensing of Environment*, 190, 137-148.

- Youssif, A. A.-H. A.-R., Ghalwash, A. Z., & Ghoneim, A. A. S. A.-R. (2008). Optic disc detection from normalized digital fundus images by means of a vessels' direction matched filter. *IEEE transactions on medical imaging*, 27(1), 11-18.
- Yu, H., Barriga, E. S., Agurto, C., Echegaray, S., Pattichis, M. S., Bauman, W., & Soliz, P. (2012). Fast localization and segmentation of optic disk in retinal images using directional matched filtering and level sets. *IEEE Transactions on information technology in biomedicine*, 16(4), 644-657.
- Zhu, H. (2003). Medical image processing overview. *University of Calgary*.
- Zilly, J., Buhmann, J. M., & Mahapatra, D. (2017). Glaucoma detection using entropy sampling and ensemble learning for automatic optic cup and disc segmentation. *Computerized Medical Imaging and Graphics*, 55, 28-41.
- Zou, B., Chen, C., Zhu, C., Duan, X., & Chen, Z. (2018). Classified optic disc localization algorithm based on verification model. *Computers & Graphics*, 70, 281-287.

## **EKLER**

**EK 1. RETİNA OPTİK DİSK BÖLÜTLEMESİ PROGRAM KODU**

## EK 1. Retina Optik Disk Bölütlemesi Program Kodu

```
function varargout = Nusrat(varargin)
% NUSRAT MATLAB code for Nusrat.fig

gui_Singleton = 1;

gui_State = struct('gui_Name',       mfilename, ...
                  'gui_Singleton',  gui_Singleton, ...
                  'gui_OpeningFcn', @Nusrat_OpeningFcn,
                  ...
                  'gui_OutputFcn',  @Nusrat_OutputFcn,
                  ...
                  'gui_LayoutFcn',  [] , ...
                  'gui_Callback',   []);
if nargin && ischar(varargin{1})
    gui_State.gui_Callback = str2func(varargin{1});
end

if nargin
    [varargout{1:nargout}] = gui_mainfcn(gui_State,
varargin{:});
else

    gui_mainfcn(gui_State, varargin{:});
end
% End initialization code - DO NOT EDIT

% --- Executes just before Nusrat is made visible.

function Nusrat_OpeningFcn(hObject, eventdata, handles,
varargin)

% This function has no output args, see OutputFcn.
% hObject    handle to figure

% eventdata  reserved - to be defined in a future version
of %MATLAB

% handles    structure with handles and user data (see
%GUIDATA)

% varargin   command line arguments to Nusrat (see
VARARGIN)

% Choose default command line output for Nusrat
```

## EK 1' nin devamı

```
handles.output = hObject;

% Update handles structure
guidata(hObject, handles);

% UIWAIT makes Nusrat wait for user response (see
UIRESUME)
% uiwait(handles.figure1);

% --- Outputs from this function are returned to the
command %line.
function varargout = Nusrat_OutputFcn(hObject, eventdata,
handles)

% varargout cell array for returning output args (see
%VARARGOUT);

varargout{1} = handles.output;

function pushbutton1_Callback(hObject, eventdata,
handles)

% hObject handle to pushbutton1 (see GCBO)

% eventdata reserved - to be defined in a future version
of %MATLAB

% handles structure with handles and user data (see
%GUIDATA)

% DatabasePath = uigetdir(strcat(matlabroot, '\work'),
%'Veritabanini belirle' );

% DatabasePath = 'data\Original image\';

[FileName, PathName] = uigetfile('*', 'Select the image
file');
TestImage = [PathName, FileName];
image = imread(TestImage);

axes(handles.axes1);
imshow(image);
handles.image = image;
handles.FileName = FileName;
handles.PathName = PathName;
guidata(hObject, handles);
% --- Executes on button press in pushbutton2.
```

## EK 1' nin devamı

```
function pushbutton2_Callback(hObject, eventdata,
handles)

image1 = handles.image;
image = double(image1);

Qlevels=2.^(8:-1:0); % [256,128,64,32,16,8,4,2,1]
% This creates the following list of Qs [256 128 64 32 16
8 4 %2 1]      Creates 9 segmentations

[maps,images]=srm(image,Qlevels);
axes(handles.axes1);
srm_plot_segmentation(images,maps);

prompt = {'Select Index: '};
dlg_title = 'Input';
num_lines = 1;
defaultans = {'','hsv'};

ind = inputdlg(prompt,dlg_title,num_lines,defaultans);
index = str2num(ind{1});%input('select index = ');
% index = 6;
Im = uint8(images{index});
axes(handles.axes2);
imshow(Im)

[y, x] = getpts(gcf);
Idx = Im(fix(x),fix(y),1);

Ab = (Im(:, :, 1)==Idx);
axes(handles.axes3)
imshow(Ab)

TotalAreaofLiquidSection = sum(Ab(:))
Index = find(Ab==1);
Data = Im(Index);

SegmentedImage = Ab; %zeros(size(Im));

%% compare groundtruth
FileName = handles.FileName;
PathName = handles.PathName;

Path = [PathName , 'segmentation\' , FileName];
IGr = imread(Path);
Gr = imfill(IGr);
```

## EK 1' nin devamı

```
% Gr = imresize(Gr,0.25);
Gr = logical(Gr);

%% Accuracy Checking

axes(handles.axes4)
imshow(Gr)
title('Groundtruth')
handles.Ab = Ab;
handles.Gr = Gr;
guidata(hObject, handles);
boundaries = bwboundaries(Ab);
thisBoundary = boundaries{1};
axes(handles.axes5);
imshow(image1)
hold on
plot(thisBoundary(:,2), thisBoundary(:,1), 'g',
'LineWidth', 2);
title('Segmented Area')
boundaries = bwboundaries(Gr);
thisBoundary = boundaries{1};
axes(handles.axes5);
% imshow(image1)
hold on
plot(thisBoundary(:,2), thisBoundary(:,1), 'b',
'LineWidth', 2);
legend('proposed method', 'Groundtruth')

function pushbutton6_Callback(hObject, eventdata,
handles)
%put all fields equal space

set(handles.text2, 'String', '');
set(handles.text12, 'String', '');
set(handles.text13, 'String', '');
set(handles.text14, 'String', '');
set(handles.text15, 'String', '');
axes(handles.axes1);
cla reset
axes(handles.axes2);
cla reset
axes(handles.axes3);
cla reset
axes(handles.axes4);
cla reset
axes(handles.axes5);
cla reset
```

## EK 1' nin devamı

```
function pushbutton7_Callback(hObject, eventdata,
handles)
close all

% Accuracy
% --- Executes on button press in pushbutton10.
function pushbutton10_Callback(hObject, eventdata,
handles)
% hObject    handle to pushbutton10 (see GCBO)
% eventdata  reserved - to be defined in a future version
of MATLAB
% handles    structure with handles and user data (see
GUIDATA)

Ab = handles.Ab;
Gr = handles.Gr;

u = im2bw(Ab);

%% Result
Target_test = double(Gr(:)');
test_Out = double(u(:)');

error = Target_test - test_Out;
Error = mse(error);
Percent = 100*(1 - Error);
% Accuracy = Percent;
% Sensitivity = Accuracy;
% Specificity = Accuracy;
% Precision = Accuracy;

h = msgbox({'Please Wait!'; 'Confusion Matrix is
calculating...'});
[c,cm,ind,per] = confusion(Target_test,test_Out);

TP = cm(1);
TN = cm(4);
FP = cm(3);
FN = cm(2);
P = TP + FN;
N = TN + FP;
TPR = TP/P;
FPR = FP/N;
Sensitivity = TPR;
Specificity = 1 - FPR;
```

## EK 1' nin devamı

```
Precision = TP/(TP+FP);
Accuracy = (TP+TN)/(P+N);
[Sensitivity, Specificity, Ppv, Npv, Accuracy] =
performance_measure(test_Out, Target_test);
if Sensitivity==0
    Accuracy = 0;
end

set(handles.text2, 'String', {[num2str(Accuracy), ' %'] ;
[num2str(Sensitivity), ' %'] ; [num2str(Specificity), ' %']
; [num2str(Precision), ' %']})

figure, plotconfusion(Target_test,test_Out)
% --- Executes during object creation, after setting all
properties.

function text2_CreateFcn(hObject, eventdata, handles)
% hObject    handle to text2 (see GCBO)
% eventdata  reserved - to be defined in a future version
of %MATLAB
% handles    empty - handles not created until after all
%CreateFcns called
% --- Executes during object deletion, before destroying
%properties.

function pushbutton12_Callback(hObject, eventdata,
handles)
% hObject    handle to pushbutton12 (see GCBO)
% eventdata  reserved - to be defined in a future version
of MATLAB
% handles    structure with handles and user data (see
GUIDATA)

Ab = handles.Ab;
Gr = handles.Gr;
Im = handles.image;
Im = rgb2gray(Im);

u = im2bw(Ab);

Area = sum(u(:));
% plotconfusion(Target_test,test_Out)
% h = msgbox({'Please Wait!'; 'Confusion Matrix is
calculating...'});
Measurements = regionprops(Gr, Im, 'all');
```

## EK 1' nin devamı

```
boundaries = bwboundaries(Ab);
```

```
set(handles.text12, 'String',  
num2str(Measurements.Area));  
set(handles.text13, 'String',  
num2str(length(cell2mat(boundaries))));  
set(handles.text14, 'String',  
num2str(Measurements.MajorAxisLength));  
set(handles.text15, 'String',  
num2str(Measurements.Centroid(1)));
```

```
function text2_DeleteFcn(hObject, eventdata, handles)  
% hObject    handle to text2 (see GCBO)  
% eventdata  reserved - to be defined in a future version  
of %MATLAB  
% handles    structure with handles and user data (see  
%GUIDATA)  
%Khalife
```

## The end of nusrat.m

### performance\_measure.m

```
function [Se, Sp, Ppv, Npv, Acc] =  
  
performance_measure(final_image, target_image)  
  
TP = 0; %True Positive  
FP = 0; %False Positive  
FN = 0; %False Negative  
TN = 0; %True Negative  
[row col] = size(target_image);  
target_image = im2bw(target_image);  
for x = 1:row  
for y = 1:col  
if((final_image(x,y)== 1) && (target_image(x,y) == 1))  
TP = TP + 1;  
else if((final_image(x,y)== 1) && (target_image(x,y) ==  
0))  
FP = FP + 1;  
else if((final_image(x,y)==0) && (target_image(x,y) ==1))  
FN = FN + 1;  
else  
TN = TN + 1;  
end  
end
```

## EK 1' nin devamı

```
end
end
end
Se = TP / (TP + FN);
Sp = TN / (TN + FP);
Ppv = TP / (TP + FP);
Npv = TN / (TN + FN);
Acc = (TP + TN) / (TP + FN + TN + FP);
```

### **srm\_plot\_segmentation.m**

```
function srm_plot_segmentation(imseg,mapList)
```

```
precision=numel(mapList);
Iedge=zeros([size(imseg{1},1),size(imseg{1},2)]);
```

```
quick_I1 = cell(precision,1);
quick_I2 = cell(precision,1);
```

```
fig1 = figure(1);
fig2 = figure(2);
set(fig1,'position',[100 100 400 300])
set(fig2,'position',[520 100 400 300])
for k=1:precision
```

```
    map=reshape(mapList{k},size(Iedge));
    quick_I1{k} = srm_randimseg(map) ;
    quick_I2{k} = imseg{k} ;
    figure(1);
    vl_tightsubplot(precision, k) ;
    imagesc(quick_I1{k});axis off;
    figure(2);
    vl_tightsubplot(precision, k) ;
    imagesc(uint8(quick_I2{k}));axis off;
    borders = srm_getborders(map);
    Iedge(borders) = Iedge(borders) + 1;
```

```
end
```

```
% Iedge=precision-Iedge;
% imshow(Iedge,[0 precision]);
```

```
function [Ix, Iy] = srm_imgGrad(I)
```

```
% This function outputs the x-derivative and y-derivative
of the
% input I. If I is 3D, then derivatives of each channel
are
```

## EK 1' nin devamı

```
% available in xd and yd.
Ix=zeros(size(I));
Iy=zeros(size(I));

sob=[-1,9,-45,0,45,-9,1]/60;
for i=1:size(I,3)
    Ix(:,:,i)=imfilter(I(:,:,i),sob,'replicate');
    Iy(:,:,i)=imfilter(I(:,:,i),sob','replicate');
end

function Q = srm_randimseg(map)
    [M,N] = size(map) ;
    Q = zeros(M,N,3) ;

    l=unique(map);
    for i=1:length(l)
        idx=find(map==l(i));
        b=rand(1,3);
        Q([idx;idx+M*N;idx+2*M*N])=repmat(b,[length(idx) 1]);
    end
    Q = min(1,Q);

function borders = srm_getborders(map)

    dx = conv2(map, [-1 1], 'same');
    dy = conv2(map, [-1 1]', 'same');

    dy(end,:) = 0; % ignore the last row of dy
    dx(:,end) = 0; % and the last col of dx
    borders = find(dx ~= 0 | dy ~= 0);

function H = vl_tightsubplot(varargin)

    ml = 0 ;
    mr = 0 ;
    mt = 0 ;
    mb = 0 ;

    use_outer=0 ;

    K = varargin{1} ;
    p = varargin{2} ;
    N = ceil(sqrt(K)) ;
    M = ceil(K/N) ;

    a=3 ;
```

## EK 1' nin devamı

```
NA = length(varargin) ;
if NA > 2
    if isa(varargin{3}, 'char')
        % Called with K and p
    else
        % Called with M,N and p
        a = 4 ;
        M = K ;
        N = p ;
        p = varargin{3} ;
    end
end
for a=a:2:NA
    opt=lower(varargin{a}) ;
    arg=varargin{a+1} ;
    switch opt
        case 'margin'
            mt = arg ;
            mb = arg ;
            ml = arg ;
            mr = arg ;
        case 'marginleft'
            ml = arg ;
        case 'marginright'
            mr = arg ;
        case 'margintop'
            mt = arg ;
        case 'marginbottom'
            mb = arg ;
        case 'spacing'
            mt = arg/2 ;
            mb = arg/2 ;
            ml = arg/2 ;
            mr = arg/2 ;
        case 'box'
            switch lower(arg)
                case 'inner'
                    use_outer = 0 ;
                case 'outer'
                    use_outer = 1 ;
                otherwise
                    error(['Box is either 'inner' or 'outer']) ;
            end
        otherwise
            error(['Uknown parameter ', varargin{a}, '']) ;
    end
end
end
```

## EK 1' nin devamı

```
[j,i]=ind2sub([N M],p) ;
i=i-1 ;
j=j-1 ;

pos = [    j * 1/N          + ml,...
        1 - i * 1/M - 1/M + mb,...
        1/N - ml - mr, ...
        1/M - mt - mb] ;

switch use_outer
case 0
    H = findobj(gcf, 'Type', 'axes', 'Position', pos) ;
    if isempty(H)
        H = axes('Position', pos) ;
    else
        axes(H) ;
    end

case 1
    H = findobj(gcf, 'Type', 'axes', 'OuterPosition',
pos) ;
    if isempty(H)
        H = axes('ActivePositionProperty',
'outerposition',...
'OuterPosition', pos) ;
    else
        axes(H) ;
    end
end
function [maps,images]=srm(image,Qlevels)

% Smoothing the image, comment this line if you work on
clean %or synthetic images

h=fspecial('gaussian',[3 3],1);
image=imfilter(image,h,'symmetric');

smallest_region_allowed=10;

size_image=size(image);
n_pixels=size_image(1)*size_image(2);

% Compute image gradient
[Ix,Iy]=srm_imgGrad(image(:,:,,:));
Ix=max(abs(Ix),[],3);
Iy=max(abs(Iy),[],3);
```

## EK 1' nin devamı

```
normgradient=sqrt(Ix.^2+Iy.^2);

Ix(:,end)=[];
Iy(end,:)=[];

[~,index]=sort(abs([Iy(:);Ix(:)]));

n_levels=numel(Qlevels);
maps=cell(n_levels,1);
images=cell(n_levels,1);
im_final=zeros(size_image);

map=reshape(1:n_pixels,size_image(1:2));
% gaps=zeros(size(map)); % For future release
treerank=zeros(size_image(1:2));

size_segments=ones(size_image(1:2));
image_seg=image;

%Building pairs
n_pairs=numel(index);
idx2=reshape(map(:,1:end-1),[],1);
idx1=reshape(map(1:end-1,:),[],1);

pairs1=[ idx1;idx2 ];
pairs2=[ idx1+1;idx2+size_image(1) ];

for Q=Qlevels
    iter=find(Q==Qlevels);

    for i=1:n_pairs
        C1=pairs1(index(i));
        C2=pairs2(index(i));

%Union-Find structure, here are the finds, average
complexity %O(1)
        while (map(C1)~=C1 )
            C1=map(C1);
        end
        while (map(C2)~=C2 )
            C2=map(C2);
        end

% Compute the predicate, region merging test
g=256;
logdelta=2*log(6*n_pixels);

dR=(image_seg(C1)-image_seg(C2))^2;
```

## EK 1' nin devamı

```
        dG=(image_seg(C1+n_pixels)-
image_seg(C2+n_pixels))^2;
        dB=(image_seg(C1+2*n_pixels)-
image_seg(C2+2*n_pixels))^2;

logreg1 =
min(g,size_segments(C1))*log(1.0+size_segments(C1));
logreg2 =
min(g,size_segments(C2))*log(1.0+size_segments(C2));

dev1=((g*g)/(2.0*Q*size_segments(C1)))*(logreg1 +
logdelta);
dev2=((g*g)/(2.0*Q*size_segments(C2)))*(logreg2 +
logdelta);

        dev=dev1+dev2;
        predicat=( (dR<dev) && (dG<dev) && (dB<dev) );

        if (((C1~=C2)&&predicat) ||
xor(size_segments(C1)<=smallest_region_allowed,
size_segments(C2)<=smallest_region_allowed))
            % Find the new root for both regions
            if treerank(C1) > treerank(C2)
                map(C2) = C1; reg=C1;
            elseif treerank(C1) < treerank(C2)
                map(C1) = C2; reg=C2;
            elseif C1 ~= C2
                map(C2) = C1; reg=C1;
                treerank(C1) = treerank(C1) + 1;
            end

            if C1~=C2
                % Merge regions
                nreg=size_segments(C1)+size_segments(C2);

image_seg(reg)=(size_segments(C1)*image_seg(C1)+size_segme
nts(C2)*image_seg(C2))/nreg;

image_seg(reg+n_pixels)=(size_segments(C1)*image_seg(C1+n
_pixels)+size_segments(C2)*image_seg(C2+n_pixels))/nreg;
```

## EK 1' nin devamı

```
image_seg(reg+2*n_pixels)=(size_segments(C1)*image_seg(C1
+2*n_pixels)+size_segments(C2)*image_seg(C2+2*n_pixels))/
nreg;

        size_segments(reg)=nreg;
    end
end
end

while 1
    map_ = map(map) ;
    if isequal(map_,map) ; break ; end
    map = map_ ;
end

for i=1:3
    im_final(:,:,i)=image_seg(map+(i-1)*n_pixels);
end
images{iter}=im_final;

[clusterlist,~,labels] = unique(map) ;
labels=reshape(labels,size(map));
nlabels=numel(clusterlist);
maps{iter}=map;
bgradient = sparse(srm_boundarygradient(labels, nlabels,
normgradient));
bgradient = bgradient - tril(bgradient);
idx=find(bgradient>0);
[~,index]=sort(bgradient(idx));
n_pairs=numel(idx);
[xlabels,ylabels]=ind2sub([nlabels,nlabels],idx);
pairs1=clusterlist(xlabels);
pairs2=clusterlist(ylabels);
end
```

## ÖZGEÇMİŞ

Ad, Soyad : Khalifa AB Khalifa NUSRAT  
Doğum Tarihi ve Doğum Yeri : 02.11.1965 Tripoli-Libya  
Medeni Hali : Evli  
Yabancı Dil : Arapça, Türkçe, İngilizce,  
Almanya  
E-mail : khalifa\_nus@yahoo.com



### Eğitim

Lise : 24 Ocak Zawia /Libya 1983  
Lisans : Tripoli-Libya Üniversitesi 1988  
Master : Malaya Malezya Üniversitesi Bilgi Teknolojisi  
Fakültesi 2002

### İş Deneyimi

İş Yeri : Kıdemli programcı - Libya sigorta şirketi - 1989  
İş Yeri : Okutman - Zawia Üniversitesi Libya - 2006

### Yayınlar

**Khalifa Nusrat**, v.d. "Human Retina Optic Disc Segmentation using Statistical Region Merging. International Journal of Engineering Innovation & Research, Volume 6, Issue 4, ISSN: 2277 – 5668" (2017).

Mansur Mohamed Ali, **Khalifa Nusrat**, Abdelhafid Ali I. Mohamed, Mohamed Ali Hagal, Hend Hadia Ali Almezogi, Javad Rahebi, Aybaba Hançerlioğullari, "Finger Vein Recognition with Gray Level Co-Occurrence Matrix based on Discreet Wavelet Transform", International Journal of Computer Science and Telecommunications, Vol. 8, Issue 2, April - June 2017.

Mohamed, Abdelhafid Ali I., Mansur Mohamed Ali, **Khalifa Nusrat**, "Melanoma Skin Cancer Segmentation with Image Region Growing Based on Fuzzy Clustering Mean." (2017).

**Khalifa Nusrat**, “Human Retina Optic Disc Segmentation using Statistical Region Merging”, International Conference on Multidisciplinary, Engineering, Science, Education and Technology (IMESET’17 Baku) Hosted by Azerbaijan Technical University July 12-14, **2017**, Baku, Azerbaijan.

**Khalifa Nusrat**, “Human Retina Optic Disc Segmentation using Statistical Region Merging”, 5<sup>TH</sup> International Conference on Computation For Science and Technology (ICCST 2018)23-26 September 2018/ Antalya, Turkey.